Réseau d'expertise français sur les cancers ORL rares

Consensus Formalisé d'Experts

Recommandations de bonnes pratiques du REFCOR pour la prise en charge des cancers des fosses nasales et des sinus

Version relue et validée par l'ensemble du groupe de pilotage le 15 janvier 2022

Promoteur et organisateur :

Réseau d'expertise français

sur les cancers ORL rares

Table des matières

1. MÉTHODOLOGIE 6

1.1 Le promoteur 6

1.2 Le groupe de pilotage 7
1.2.1 Membres du groupe de pilotage 7
1.2.2 Rôles du groupe de pilotage 7

1.3 Le groupe de cotation 9
1.3.1 Membres du groupe de cotation 9
1.3.2 Rôles du groupe de cotation 10

2. RECOMMANDATIONS 11

3. ARGUMENTAIRE BIBLIOGRAPHIQUE 17

I. DONNÉES GÉNÉRALES POUR LES CANCERS DU MASSIF FACIAL DE L'ADULTE 17

1. Généralités – Épidémiologie 17

2. Circonstances de découverte 17

3. Imagerie 18

3.1 Scanner et IRM du massif facial 18

3.2 La tomographie par Emission de Positron (PET) au 18-FDG 20

3.3 Stratégie d'analyse de l'imagerie en RCP 22

4. Anatomopathologies et classifications 28

5. Traitements 29

5.1 Chirurgie sur T 29

5.2 Radiothérapie 47

5.3 Chimiothérapie et traitements systémiques 66

II. NOUVELLES ENTITES ANATOMOPATHOLOGIQUES 68

1. Carcinome NUT 70

2. Carcinome SMARCB1 (INI-1) déficient 73

3. Carcinome SMARCA4 déficient 76

4. Carcinome multiphénotypique lié à l'HPV 78

5. Sarcome nasosinusien biphénotypique 80

III. ADENOCARCINOMES NASO-SINUSIENS (ADK) 88

IV. CARCINOMES ADENOÏDES KYSTIQUES NASO-SINUSIENS (CAK) 113

V. CARCINOMES EPIDERMOÏDES NASO-SINUSIENS (CE) 136

VI. LES MELANOMES MUQUEUX NASO-SINUSIENS (MM) 154

VII. NEUROBLASTOMES OLFACTIFS (NO) 178

VIII. CARCINOMES INDIFFERENCIES NASO-SINUSIENS (SNUC) 193

(*Sino Nasal Undifferenciated Carcinoma*)

5. ANNEXES 209

LISTE DES TABLEAUX

Tableau 1 : signal IRM des différentes composantes du contenu naso-sinusien en fonction de la pondération [Avis d'experts, Ozturk 2020](np4).

Tableau 2 : comparaison des taux de survie après exérèse des ADK naso-sinusiens par voies externes et par voie endoscopique (np4).

Tableau 3 : comparaison de la morbidité des voies externes et de la voie endoscopique pour le traitement chirurgical des ADK et des NO [Ganly 2005, de Gabory 2007, Vergez 2014, de Gabory 2018] (np4).

Tableau 4 : contraintes de doses en radiothérapie aux organes à risques (OAR) spécifiques aux tumeurs naso-sinusiennes.

Tableau 5 : classification des carcinomes naso-sinusiens adaptée de la classification OMS 2017 permettant de situer les nouvelles entités carcinomateuses, par rapport aux autres entités.

Tableau 6 : durées moyennes d'exposition aux poussières de bois avant développement d'un ADK.

Tableau 7 : classifications histologiques des ADK intestinaux de Batsakis 1963 et Heffner 1982 regroupées par Batsakis et Hyams en 1988.

Tableau 8 : classification histologique des ADK intestinaux par Barnes et Kleinsasser.

Tableau 9 : facteurs pronostiques des ADK intestinaux selon leur extension.

Tableau 10 : réponses tumorales des ADK intestinaux après chimiothérapie néoadjuvante.

Tableau 11 : comparaison des taux de survie spécifiques à 5 et 10 ans des séries de plus de 50 ADK. Les séries sont classées par ordre croissant de population.

Tableau 12 : taux de survie spécifique et sans récidive des patients traités pour un ADK opérés par voie externe ou par voie endoscopique.

Tableau 13 : pourcentage des carcinomes adénoïdes kystiques (CAK) par rapport au nombre de cancers des cavités naso-sinusiennes dans les études aux multiples histologies.

Tableau 14 : âge et sexe des patients porteurs de CAK.

Tableau 15 : survie spécifique entre 5 et 20 ans en fonction de l'extension des CAK (adapté de Unsal 2017).

Tableau 16 : survie spécifique entre 5 et 20 ans des patients atteints d'un CAK naso-sinusien en fonction du traitement (Unsal 2017).

Tableau 17 : réponses thérapeutiques des CAK aux thérapies ciblées.

Tableau 18 : pourcentage des mutations NRAS, Kit, BRAF et TP53 retrouvées dans les mélanomes muqueux naso-sinusiens.

Tableau 19 : classification des MM de Ballantyne et Prasad (2004).

Tableau 20 : classification TNM de 2009 des MM.

Tableau 21 : synthèse des facteurs de mauvais pronostic des MM naso-sinusiens en analyse multivariée.

Tableau 22 : taux de survie globale et sans récidive à 5 ans pour les études ayant une population de plus de 50 patients atteints de MM naso-sinusiens. S= surgery ; S+R=surgery + radiotherapy.

Tableau 23 : classification de Hyams des NO**.**

Tableau 24 : synthèse des différents protocoles thérapeutiques des SNUC et survies globale et spécifique à 5 ans.

Les précédentes recommandations françaises sur la prise en charge des cancers des fosses nasales et des sinus dataient de 2009. Ces recommandations pour la Pratique Clinique avaient été élaborées sur la base d'une revue des données de la littérature et d'avis d'experts du Groupe de Travail. Elles concernaient la prise en charge diagnostique, thérapeutique et la surveillance des cancers du massif facial de l'adulte pour 6 histologies (Carcinome épidermoïde, Carcinome indifférencié nasosinusien (SNUC), Adénocarcinome, Carcinome adénoïde kystique, Neuroblastome et Mélanomes muqueux). Bien que le Groupe de Travail, à cette époque, se fût appuyé sur le guide d'analyse de la littérature et de gradation des recommandations de l'ANAES (Janvier 2000) permettant d'évaluer le niveau de preuve scientifique apporté par un article en fonction de différents critères méthodologiques, les niveaux de preuves des recommandations étaient essentiellement issues des avis d'experts, des consensus professionnels et parfois de publications scientifiques de grade C.

Plusieurs arguments justifiaient de les actualiser. Depuis 12 ans, la littérature internationale est nettement plus abondante. Même si celle-ci reste hétérogène, essentiellement rétrospective, les études sont volontiers multicentriques, mono-histologie, avec des populations importantes, abordant soit la prise en charge globale d'un type ou sous-type tumoral ou des points plus précis de la prise en charge sur T ou N ou M – des résultats chirurgicaux ou d'irradiation ou de chimiothérapie avec des anvancées thérapeutiques parrapport à la précédente période. L'inclusion au fils du temps des patients atteints d'une seule histologie et non plus de populations histologiques multiples et différentes, a permis d'offrir aux spécialités concernées dans la prise en charge des cancers des informations plus efficientes et claires. Des précisions importantes ont donc été apportés sur les histologies traitées avant 2009. Par ailleurs, les progrès de l'immunohistochimie et de la biologie moléculaire ont permis d'identifier de nouvelles entités histologies.

Cependant, en raison de l'hétérogénéité des études et de leurs méthodologies essentiellement rétrospective et non comparative, le groupe de travail du REFCOR a choisi la méthode du consensus formalisé d'experts (CF) pour élaborer ces recommandations sur la prise en charge des cancers des fosses nasales et des sinus.

L'analyse de la littérature entre 2009 et fin 2020 a été faite selon les critères PRISMA.

1. Méthodologie

La méthodologie utilisée était inspirée du «Guide méthodologique» publié en janvier 2006 par la Haute Autorité de Santé concernant les «Bases méthodologiques pour l'élaboration de recommandations professionnelles par consensus formalisé» (disponibles sur le site internet de la HAS à l'adresse « http://www.has-sante.fr »). La méthode de consensus formalisé, publiée par la HAS est dérivée de la méthode RAND/UCLA. L'objectif était de dégager clairement les points de concordance, fondements des futures recommandations, et les points de discordance ou d'indécision, permettant d'orienter d'éventuels travaux de recherche ultérieurs.

Tous les participants au CF ont signé une déclaration de non conflit d'intérêt.

1.1 Le promoteur

Il s'agit du réseau des experts français sur les cancers ORL rares. Les cibles concernées sont les ORL, les chirurgiens maxillo-faciaux, les neurochirurgiens, les oncologues médicaux, les oncologues radiothérapeutes, les anatomopathologistes et les radiologues.

1.2 Le groupe de pilotage

1.2.1 Membres du groupe de pilotage

Le groupe de pilotage était composé de :

Coordonateur :
Pr Ludovic Le Taillandier de Gabory, CHU Bordeaux

Membres :
Anatomopathologie :

Pr Valérie Coste-Martineau, CHU Montpellier
Dr Anne-Catherine Baglin, AP-HP, Paris
Dr Michel Wassef, AP-HP, Paris

Chirurgie :

Pr Bertrand Baujat, AP-HP, Hôpital Foch, Paris
Pr Guillaume de Bonnecaze, CHU Toulouse
Pr Roger Jankowski, CHU Nancy
Pr Ludovic Le Taillandier de Gabory, CHU Bordeaux
Pr Justin Michel, AP-HM, Hôpital de la Conception, Marseille
Dr Antoine Moya-Plana, IGR, Villejuif
Dr Thomas Radulesco, AP-HM, Hôpital de la Conception, Marseille
Pr Cécile Rumeau, CHU Nancy
Pr Sébastien Vergez, CHU Toulouse
Pr Benjamin Vérillaud, APHP, Hôpital Lariboisière, Paris

Oncologie :

Dr Laurence Digue, CHU Bordeaux
Dr Caroline Even, IGR, Villejuif
Dr François-Régis Ferrand, IGR, Villejuif

Radiothérapie :

Pr Juliette Thariat, Centre de Lutte contre le Cancer Baclesse, Caen
Dr Charles Dupin, CHU Bordeaux

1.2.2 Rôles du groupe de pilotage

Ses rôles ont été :

- l'organisation logistique de la conférence de consensus
- le choix des membres du groupe de cotation
- la définition précise des thèmes spécifiques à traiter
- l'analyse de la littérature et la rédaction d'un argumentaire étayé par cette analyse

En complément de l'argumentaire ayant servi aux recommandations REFCOR de 2009, l'analyse de la littérature sur les bases de données Pubmed et Cochrane librairy a été faite entre 2009 et 2020. Les critères PRISMA ont été utilisés. Ont été exclues :

- les cas cliniques, les doublons,

- les séries rétrospectives dont la population était inférieure à 50 patients pour les adénocarcinomes, les carcinomes épidermoïdes, les neuroblastomes olfactifs et < à 20 patients pour les mélanomes muqueux,

- les revues de la littérature,

- les études hors objectifs (anatomopathologie, biologie moléculaire, diagnostique…),

- les publications sans résumé,

- les publications ayant des populations histologiques hétérogènes.

Pour les adénocarcinomes naso-sinusiens les mots clés (adenocarcinoma AND sinus OR nasal fossa AND treatment) ont retrouvé 345 publications. Soixante publications ont été retenues.

Pour les carcinomes adénoïdes kystiques, avec la même structuration de mots clés, 283 publications ont été retrouvées : 21 ont été retenues. La majorité des études étaient rétrospectives et concernaient soient plusieurs histologies, soient tous les CAK de la tête et du cou et pas uniquement ceux naso-sinusiens : par exemple pour Luksic et al sur 45 CAK, 6 étaient de localisations naso-sinusiennes (Luksic 2016).

Pour les carcinomes épidermoïdes les mots clés (Squamous cell carcinoma AND paranasal sinus - maxillary sinus - ethmoid sinus – sinonasal – nasal cavity – sinus cancer – nasal cancer – sinonasal inverted papilloma AND malignant transformation – Schneiderian papilloma) ont retrouvé 509 articles. Trente-deux publications ont été retenues.

Pour les neuroblastomes olfactifs les mots clés (neuroblastoma AND treatment) ont retrouvé 103 publications. Trente-six publications ont été retenues.

Pour les SNUC les mots clés (sinonasal undifferenciated carcinoma and treatment) ont retrouvé 175 articles. Vingt-huit publications ont été retenues.

Pour toutes ces histologies, certaines séries ont été exclues en raison d'une trop grande hétérogénéité de prise en charge n'apportant pas d'information supplémentaire.

L'argumentaire de 2009 a été actualisé et réorganisé à l'aide de l'ensemble de cette littérature. Le nouvel argumentaire comporte donc des publications antérieures à 2009 mais faisant références. La bibliographique s'est enrichie au fur et à mesure de la lecture des articles sélectionnés.

- la rédaction d'une première série de recommandations réunies dans un questionnaire (voir l'annexe 1 sur le déroulement des différentes phases de la conférence de consensus). Une échelle visuelle analogique de cotation allant de 1 à 9 figurait en regard de chaque recommandation.

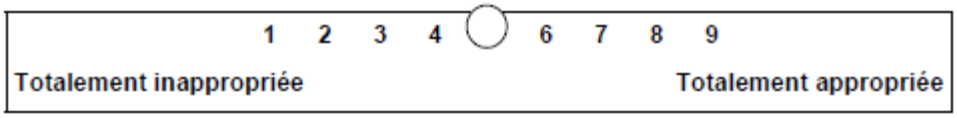

- Envoi aux différents membres du groupe de cotation de l'argumentaire et du questionnaire accompagnés d'un courrier explicatif sur les modalités de remplissage du questionnaire.
- Analyse des cotations en précisant les données suivantes :
    - Pour chaque niveau d'accord (de 1 à 9), nombre de membres du groupe de cotation ayant choisi ce niveau ;

- Niveau médian et niveaux extrêmes choisis par les membres du groupe de cotation ;
- Pour chaque question, classement en «accord fort», «accord relatif» ou «désaccord» :

- on sépare les niveaux de réponse en 3 catégories : (i) désapprobation (réponses de niveaux 1, 2 ou 3) ; (ii) indécision (réponses de niveaux 4, 5 ou 6) ; (iii) approbation de la proposition (réponses de niveaux 7, 8 ou 9)
- si toutes les réponses sont dans une même catégorie de niveau, on dit qu'il y a accord fort ;
- si les réponses empiètent sur deux catégories voisines (exemple : 5 à 9), on dit qu'il y a accord relatif ;
- si certaines réponses sont situées dans la catégorie «approbation» et d'autres dans la «désapprobation», on dit qu'il y a désaccord.

Précisions méthodologiques

1. 87 recommandations ont été proposées pour le 1er tour de cotation. Elles étaient réparties de la manière suivante :

   Recommandations communes à toutes les histologies de 1 à 10 - pour les adénocarcinomes naso-sinusiens de 11 à 28 - Les carcinomes adénoïdes kystiques de 29 à 42 - Les carcinomes épidermoïdes de 43 à 53 - Les mélanomes muqueux de 54 à 66 - les neuroblastomes olfactifs de 67 à 72 et les SNUC de 73 à 87.

2. Le résultat du premier tour de cotation retrouvait 30 recommandations en désaccords - 43 en accords relatifs avec des moyennes assez hautes et des écart-types le plus souvent faibles et 14 recommandations en accords forts. Il n'y avait pas de valeurs manquantes dans les réponses aux questionnaires.

3. Après retrait des valeurs extrêmes isolées non argumentées, discussion du groupe de pilotage et modification, 29 recommandations ont été validées en Accord Fort, 45 en Accord Relatif. Deux recommandations étaient en désaccord mais ont été conservées afin d'être montrées, 3 ont été supprimées. Huit recommandations ont été reformulées et ont fait l'objet d'un deuxième tour de cotation.

- Finalisation des textes des recommandations et publication en ligne et papier.

1.3 Le groupe de cotation

1.3.1 Membres du groupe de cotation

Les membres du groupe de cotation choisis par le groupe de pilotage sont :

Otorhinolaryngologistes :
Dr Ahmed Alharbi, CHU Bordeaux
Dr Sophie Bonigen, CHU Bordeaux
Pr Dominique Chevalier, CHRU Lille
Pr André Coste, CHIC, Paris
Pr Erwan de Mones, CHU Bordeaux
Pr Leila Essakali, CHRU Rabat
Dr Valentin Favier, CHU Montpellier
Pr Roger Jankowski, CHU Nancy
Pr Franck Jegoux, CHU Rennes
Dr Mélodie Kérimian, CHU Bordeaux
Dr Jean-Baptiste Lecanu, Institut Vernes, Paris

Pr Olivier Malard, CHU Nantes
Pr Sylvain Morinière, CHU Tours
Pr Geoffroy Mortuaire, CHRU Lille
Dr Vincent Patron, CHU Caen
Pr Elie Serrano, CHU Toulouse
Pr Christian Righini, CHU Grenoble
Pr Sébastien Vergez, CHU Toulouse

Oncologues - Radiothérapeutes :
Dr Yoan Pointreau, Centre Jean Bernard, Le Mans
Dr Valentin Calugaru, Institut Curie, Paris
Dr Stéphanie Wong-Hee-Kam-Meille, APHM, Marseille

Anatomopathologie :

Dr Odile Casiraghi, IGR, Villejuif
Dr Marion Classe, IGR, Villejuif

1.3.2 Rôles du groupe de cotation

Le rôle du groupe de cotation a été de répondre au questionnaire élaboré par le groupe de pilotage selon les modalités décrites.

2. Recommandations

Chacune de ces recommandations est replacée dans le texte argumentaire (cf partie 3).

Recommandations générales (Avis d'expert – grade C) pages 17 à 84

R1 : Il est recommandé de discuter dans une RCP des centres experts REFCOR les protocoles thérapeutiques des patients atteints de cancers naso-sinusiens (Accord relatif).

R2 : Toutes tumeurs indifférenciées et de haut grade devraient faire l'objet d'une relecture par des anatomopathologistes qui ont une expertise en pathologie ORL (Accord relatif).

R3 : De nouvelles entités anatomopathologiques ont été individualisées sur des données clinico-pathologiques, phénotypiques et moléculaires (le carcinome NUT, SMARCB1 (INI-1) déficient, SMARCA4 (BRG1) déficient, multiphénotypique lié à l'HPV et le sarcome nasosinusien biphénotypique). En l'absence de recul, leur prise en charge nécessite une discussion systématique en RCP REFCOR (Accord relatif).

R4 : Il est recommandé de proposer la voie d'abord endoscopique endonasal (en l'absence de contre-indication) en première intention pour l'exérèse chirurgicale d'un cancer naso-sinusien en raison de sa plus faible morbidité et de son équivalence carcinologique (exérèse et marges) aux voies externes (Accord relatif).

R5 : Il est recommandé de prévenir le patient d'une conversion en voie externe possible lorsque l'exérèse endoscopique endonasale est réalisée (Accord relatif).

R6 : Il est recommandé que la chirurgie d'exérèse tumorale soit réalisée par une équipe entraînée (Accord fort).

R7 : Il est recommandé de faire une exérèse tumorale permettant l'identification des différentes régions anatomiques et des marges d'exérèse (Accord fort).

R8 : Lorsqu'un cancer naso-sinusien est opérable et qu'il existe une extension ganglionnaire, il est recommandé de faire un curage cervical et de discuter par la suite en RCP d'une irradiation adjuvante (Accord relatif).

R9 : Il est recommandé de réaliser la radiothérapie post-opératoire par méthode conformationnelle avec modulation d'intensité (IMRT = RCMI) car elle permet de réduire les effets secondaires de l'irradiation chez les patients traités d'un cancer naso-sinusien (Accord fort).

R10 : Il est recommandé de faire la surveillance d'un cancer naso-sinusien avec la clinique, la nasofibroscopie et une IRM. La fréquence des IRM est au minimum annuelle (Avis d'expert) (Accord fort).

Recommandations pour les adénocarcinomes naso-sinusiens (ADK) (Grade A à C) pages 90 à 110

R11 : Il est recommandé de faire un scanner et une IRM du massif facial, de la base du crâne, et un scanner cervical et thoracique pour le bilan d'extension d'un ADK naso-sinusien (Accord relatif).

R12 : Il est recommandé d'interpréter le bilan loco-régional des ADK naso-sinusiens en RCP afin de préciser au mieux l'extension tumorale (orbite - base du crâne) et d'éviter une surévaluation pré-thérapeutique (Accord relatif).

R13 : Il est recommandé de mentionner dans le compte rendu histologique d'un ADK naso-sinusien le type intestinal ou non, le grade de différenciation et la présence de cellules en bague à chatons (Accord relatif).

R14 : Il est recommandé en cas d'ADK non-intestinal de haut grade de proposer une double lecture histologique en raison de formes frontières avec d'autres histologies (Accord fort).

R15 : Pour les ADK intestinaux T1 ou T2N0M0, la chirurgie seule avec exérèse macroscopique complète et marges histologiques de sécurité négatives peut être proposée (Accord relatif)

R16 : Il est recommandé de discuter en RCP l'intérêt d'une radiothérapie adjuvante pour les ADK intestinaux pT2 et pT3N0M0 opérés en marges saines (Accord relatif).

R17 : La chirurgie d'exérèse macroscopique complète avec des marges histologiques de sécurité négatives suivie d'une radiothérapie sur le lit tumoral est le traitement standard à visée curatrice des ADK intestinaux T4 N0 M0 (Accord fort).

R18 : Pour les ADK non-intestinaux de bas grade, la chirurgie seule en marges saines peut-être proposée (Accord relatif).

R19 : Il est recommandé de faire une reprise chirurgicale pour le traitement des ADK non-intestinaux de bas grade avec marges d'exérèse positives. Lorsque la reprise chirurgicale n'est pas possible, il est recommandé de discuter en RCP une radiothérapie adjuvante locale (Accord fort).

R20 : La chirurgie d'exérèse macroscopique complète avec marges histologiques de sécurité négatives suivie d'une radiothérapie adjuvante sur le lit tumoral est le traitement standard à visée curatrice des ADK non-intestinaux de haut grade tous stades confondus N0 M0 (Accord relatif).

R21 : Il est recommandé d'utiliser la voie endoscopique pour le traitement chirurgical des ADK naso-sinusiens lorsque l'extirpation tumorale est possible en R0 (Accord fort).

R22 : Il n'est pas recommandé de faire un traitement prophylactique sur les aires ganglionnaires cervicales d'un patient porteur d'un ADK naso-sinusien N0 (Accord relatif).

R23 : La chimiothérapie néoadjuvante n'est pas un traitement standard pour le traitement curatif des ADK naso-sinusiens car elle n'apporte pas de gain en termes de survie globale spécifique et sans récidive à 5 ans (Accord fort).

R24 : Il n'est pas recommandé de réaliser une radiothérapie seule dans le traitement curatif d'un ADK naso-sinusien opérable (Accord fort).

R25 : La chirurgie est recommandée en traitement de première intention pour la prise en charge des récidives locales d'ADK naso-sinusien (Accord relatif).

R26 : En cas de récidives ganglionnaires des ADK naso-sinusiens, il est recommandé de discuter en RCP un traitement association chirurgie avec ou sans radiothérapie adjuvante cervicale (Accord fort).

R27 : Il est recommandé après traitement d'un ADK naso-sinusien de suivre les patients pendant une durée d'au moins 10 ans. Au-delà, il est recommandé d'inclure les patients dans le dépistage et la surveillance des travailleurs exposés aux poussières de bois en proposant une naso-fibroscopie tous les deux ans (Accord relatif) (grade A).

R28 : Pour les ADK intestinaux, on peut recommander une fréquence de surveillance de 4 fois/an les deux premières années, 3 fois/an la troisième année, 2 fois/an jusqu'à la cinquième année puis 1 fois/an jusqu'à la dixième année (Avis d'expert) (Accord relatif).

Recommandations pour les carcinomes adénoïdes kystiques naso-sinusiens (CAK) (Grade C) pages 117 à 134 :

R29 : Le bilan d'extension d'un CAK des sinus comprend systématiquement un scanner et une IRM du massif facial et cérébrale, un scanner cervico-thoraco-abdomino-pelvien (Accord fort).

R30 : La TEP-scanner seule n'est pas l'examen de référence pour le bilan d'extension et le suivi d'un CAK naso-sinusien (Accord fort).

R31 : La chirurgie d'exérèse complète avec marges de sécurité non envahies est le traitement de première intention à visée curatrice des CAK naso-sinusiens (Accord relatif).

R 32 : En raison d'une évolution lente des CAK naso-sinusiens, si l'exérèse ne peut pas être en R0, des chirurgies focalement R1 peuvent être proposées après discussion en RCP régionale et/ou nationale (Accord relatif).

R33 : Dans l'état actuel des connaissances, il n'y a pas d'argument pour recommander un traitement prophylactique systématique des aires ganglionnaires cervicales chez les patients N0 (Accord relatif).

R34 : Il est recommandé de réaliser la radiothérapie adjuvante par une technique en modulation d'intensité avec une dose d'irradiation supérieure à 60 Gy (Accord relatif).

R35 : Il est recommandé de faire de la radiothérapie exclusive dans les CAK non opérables éventuellement par hadronthérapie (Accord relatif).

R36 : Du fait des faibles taux de réponse à la chimiothérapie, il n'est pas recommandé de proposer une radiochimiothérapie concomitante adjuvante dans le traitement curatif des CAK (Accord relatif).

R37 : En cas de récidive locale et/ou régionale opérable, un traitement chirurgical avec exérèse complète est recommandé (Accord relatif).

R38 : En cas de récidive locale inopérable, il est recommandé de discuter en RCP une radiothérapie éventuellement par hadronthérapie (Accord relatif).

R39 : En raison de la lenteur d'évolution des CAK, une situation métastatique ne récuse pas une prise en charge chirurgicale de la tumeur naso-sinusienne lorsque le rapport bénéfice/morbidité est favorable (Accord relatif).

R40 : En cas de maladie oligométastatique, il peut être discuté en RCP un traitement focal sur une ou plusieurs métastases (Accord relatif).

R41 : En raison de la survenue tardive des récidives locales et à distance, il est recommandé de suivre les CAK sur une durée d'au moins 20 ans (Accord relatif).

Recommandations pour les carcinomes épidermoïdes (CE) (grade C) pages 141 à 153 :

R42 : Il est recommandé en raison du risque de transformation maligne de faire l'exérèse d'un papillome inversé naso-sinusien (Accord fort).

R43 : Il est recommandé pour les carcinomes épidermoïdes peu différencié (carcinome basaloïde) ou indifférencié de demander une relecture par des anatomopathologistes qui ont une expertise en pathologie ORL (Accord relatif).

R44 : Il est recommandé de faire un scanner et une IRM du massif facial pour le bilan d'extension local de la maladie. Ce bilan doit permettre de décrire l'envahissement périnerveux, de l'orbite, de la fosse temporale et de la base du crâne (Accord fort).

R45 : Il est recommandé pour le bilan d'extension ganglionnaire et à distance d'un carcinome épidermoïde naso-sinusien de systématiquement réaliser un scanner cervical, thoraco-abdomino-pelvien ou une TEP-scanner au 18-FDG (Accord relatif).

R46 : Il est recommandé de proposer pour la tumeur primitive, un traitement associant chirurgie d'exérèse avec des marges de sécurité non envahies suivi d'une radiothérapie adjuvante pour le traitement curatif des carcinomes épidermoïdes des sinus (Accord relatif).

R47 : Il est recommandé de faire une irradiation prophylactique des patients N0 atteints d'un carcinome épidermoïde naso-sinusien sur au moins les premiers relais ganglionnaires 1b, 2 et rétropharyngés (Accord relatif).

R48 : En cas de lésion T1 opérée avec marges saines, la chirurgie seule doit être discutée en RCP (Accord relatif).

R49 : La radiothérapie ou la chimiothérapie seules ne sont pas recommandées pour le traitement curatif des carcinomes épidermoïdes naso-sinusiens opérables (Accord relatif).

R50 : Il n'est pas recommandé de faire une chimiothérapie d'induction avant chirurgie pour le traitement d'un carcinome épidermoïde naso-sinusien (Désaccord fort).

R51 : Il est recommandé en cas d'extension orbitaire d'un carcinome épidermoïde de discuter en RCP un traitement par chimiothérapie néoadjuvante suivi d'une radiochimiothérapie concomitante (Désaccord fort).

R52 : Il est recommandé après traitement d'un carcinome épidermoïde naso-sinusien de suivre les patients pendant une durée d'au moins 5 ans : 4 fois/an les deux premières années, 3 fois/an la troisième année puis 2 fois/an jusqu'à la cinquième année (Avis d'expert) (Accord relatif).

Recommandations pour les mélanomes muqueux naso-sinusiens (MM) (Grade C) pages 159 à 176 :

R53 : Il est recommandé pour les MM de la tête et du cou d'avoir un bilan d'extension systématique régional et à distance en raison des formes N+ et M+ fréquentes lors du diagnostic (Accord fort).

R54 : Le TEP-scanner au 18-FDG est l'examen de référence pour réaliser le bilan d'extension régional et à distance des MM de la tête et du cou (Accord fort).

R55 : La chirurgie d'exérèse macroscopique totale avec des marges histologiques de sécurité négatives suivie d'une radiothérapie sur le lit tumoral est le traitement curatif de référence des MM naso-sinusiens opérables (Accord relatif).

R56 : Considérant le risque métastatique majeur et le pronostic péjoratif des MM naso-sinusiens, l'alternative à une chirurgie lourde et délabrante doit être discutée en RCP de recours (Accord fort).

R57 : Le traitement prophylactique des aires ganglionnaires des MM naso-sinusiens N0 n'est pas recommandé en raison du faible taux de métastases occultes, d'absence d'effet sur les récidives régionales et la survie globale (Accord relatif).

R58 : La chirurgie ganglionnaire est recommandée chez les patients en dissémination ganglionnaire, sans atteinte métastatique à distance y compris lors des récidives régionales (Accord relatif).

R59 : Il est recommandé d'utiliser la radiothérapie post-opératoire pour le traitement des MM de fosses nasales et des sinus afin d'améliorer le contrôle local de la maladie (Accord relatif).

R60 : La chimiothérape néo-adjuvante ou adjuvante (hors immunothérapie et thérapie ciblée) n'est pas recommandée pour le traitement des MM (Accord relatif).

R61 : La radiothérapie seule n'est pas recommandée pour le traitement curatif des MM (Accord fort).

R62 : Pour les MM non résécables et/ou métastatiques, il est recommandé d'utiliser comme traitement systémique de première intention, une immunothérapie (Accord relatif).

R63 : Il est recommandé pour les MM non opérables de rechercher les mutations les plus fréquentes notamment NRAS, BRAF et KIT pour savoir si une thérapie ciblée est possible (Accord fort).

R64 : Il est recommandé lors du suivi des MM de réaliser un bilan d'imagerie de référence à 3 mois de la fin du protocole thérapeutique associant une IRM naso-sinusienne et cérébrale et une TEP-scanner au 18-FDG (Accord fort).

R65 : En raison d'un délai de récidives précoces locales, régionales et à distance des MM, il est recommandé de suivre de manière rapprochée pendant les 2 premières années, puis au moins semestrielle jusqu'à la 5ème année (Avis d'expert) (Accord fort).

Recommandations pour les neuroblastomes olfactifs (NO) (grade C) pages 182 à 193 :

R66 : Le bilan d'extension d'un NO comprend systématiquement un scanner et une IRM du massif facial et de la base du crâne, un scanner cervico-thoraco-abdomino-pelvien (Accord fort).

R67 : Il n'est pas recommandé de se fier uniquement à la TEP-scanner au 18-FDG pour le bilan d'extension des NO dans l'état actuel des connaissances (Accord relatif).

R68 : La chirurgie d'exérèse macroscopique totale et microscopique avec marges de sécurité négatives suivie d'une radiothérapie sur le lit tumoral et les premiers relais ganglionnaires est le traitement standard curatif des NO (Accord relatif).

R69 : Dans le cas des tumeurs de haut grade (Hyams III-IV), il est recommandé de discuter le schéma thérapeutique curatif en RCP régionale REFCOR et d'évoquer une chimiothérapie néoadjuvante (Accord relatif).

R70 : Il est recommandé de surveiller les NO au moins 20 ans (Accord relatif).

Recommandations pour les carcinomes naso-sinusiens indifférenciés (SNUC) (Grade C) pages 197 à 207 :

R71 : Il s'agit d'un diagnostic d'élimination nécessitant une exploration phénotypique approfondie. Une relecture par un anatomopathologiste expert est recommandée (Accord fort).

R72 : Une TEP-scan systématique est recommandée pour le bilan d'extension régional et à distance d'un SNUC (Grade C) (Accord fort).

R73 : Un protocole curatif avec 2 ou 3 modalités thérapeutique est recommandé pour le traitement d'un SNUC (grade A) (Accord fort).

R74 : Pour les stades T1 et T2, le protocole thérapeutique associant chirurgie suivie d'une radiochimiothérapie concomittante post-opératoire est le traitement de référence des SNUC (Grade C) (Accord fort).

R75 : Pour les stades T3 et T4, il est recommandé de proposer une chimiothérapie d'induction si l'état général du patient le permet (Grade C) (Accord relatif).

R76 : Un protocole avec plusieurs molécules incluant des sels de platines est habituellement utilisé pour le traitement néodjuvant des SNUC (grade C) (Accord relatif).

R77 : Pour les stades T3 et T4, une réévaluation après 2 à 3 cycles de chimiothérapie d'induction doit être réalisée et rediscutée en RCP (Accord relatif).

R78 : En cas de bonne réponse à la chimiothérapie d'induction, il est recommandé de discuter en RCP un protocole de radiochimiothérapie concomittante (Accord relatif).

R79 : En cas de stabilité ou de mauvaise réponse à la chimiothérapie d'induction, il est recommandé de discuter en RCP un traitement chirurgical suivi de radiochimiothérapie concomittante (Accord relatif).

R80 : Il n'est pas recommandé de proposer un curage cervical chez les patients N0 porteur d'un SNUC (Accord relatif).

R81 : Il est recommandé de faire une irradiation prophylactique des aires ganglionnaires cervicales chez les patients N0, pour augmenter le contrôle régional de la maladie, et potentiellement la survie (grade C) (Accord relatif).

R82 : Chez les patients N+ au moment du diagnostic, un traitement des aires ganglionnaires est systématique avec une radiothérapie cervicale ou un curage cervical si une chirurgie tumorale est envisagée (grade C) (Accord fort).

R83 : Il est recommandé après traitement d'un SNUC de suivre les patients pendant une durée d'au moins 5 ans : 4 fois/an les deux premières années, 3 fois/an la troisième année puis 2 fois/an jusqu'à la cinquième année. Au-delà, un suivi prolongé peut être proposé au cas par cas. (Avis d'expert) (Accord fort).

R84 : Les modalités du suivi post-traitement d'un SNUC devraient comprendre systématiquement un examen clinique ORL et une nasofibroscopie. Une IRM naso-sinusienne et cérébrale et une imagerie corps entier (TEP-scanner au 18-FDG ou une TDM cervico-thoraco-abdomino-pelvienne) devraient être réalisées régulièrement (Accord relatif).

3. Argumentaire bibliographique

I. DONNÉES GÉNÉRALES POUR LES CANCERS DU MASSIF FACIAL DE L'ADULTE

1. Généralités – Épidémiologie

Les cancers des fosses nasales et des sinus représentent 3 à 5 % de l'ensemble des cancers des voies aérodigestives supérieures et moins de 1 % des cancers diagnostiqués [Barnes 1986 ; Unsal 2018]. Toutes histologies et pays confondues, ils concernent les hommes dans 58 à 63 % des cas [Unsal 2018]. La pyramide des âges en Europe est la suivante : 9 % entre 15-44 ans – 15 % entre 45-54 ans – 22 % entre 55-64 ans – 28 % entre 65-74 ans et 27 % des patients ont plus de 75 ans [Unsal 2018] (np4). Le registre national suédois a inclus 3221 cancers naso-sinusiens entre 1960 et 2010 pour un âge moyen de 66,4 ans avec 45,8% de carcinomes épidermoïdes (CE), 15,3 % de carcinomes indifférenciés, 12,2 % d'adénocarcinomes (ADK), 9,5 % de mélanomes muqueux (MM), 4 % de carcinomes adénoïdes kystiques (CAK). Leur incidence a baissé sur cette période de 50 ans liée essentiellement à la baisse du nombre des carcinomes épidermoïdes et des adénocarcinomes. A l'inverse l'incidence des mélanomes muqueux et des CAK augmentaient [Elliot 2015].

En mars 2019, la base de données REFCOR a inclus 7109 patients atteints de cancers rares sur une période de 10 ans. Il y avait 39% de cancers naso-sinusiens comprenant : 28 % d'adénocarcinomes, 16 % de carcinomes épidermoïdes, 8 % de mélanomes muqueux, 8% de neuroblastomes, 7% de CAK, 4 % de SNUC, 2 % de sarcomes, 1 % d'adénocarcinomes mucineux, 1 % de carcinomes neuroendocrines et 25% d'autres histologies.

R1 : Il est recommandé de discuter dans une RCP des centres experts REFCOR les protocoles thérapeutiques des patients atteints de cancers naso-sinusiens **(Accord relatif).**

- 2. Circonstances de découverte

Le principal point commun de ces tumeurs, quelle que soit l'histologie, est un mode de découverte sur des signes aspécifiques banals : obstruction nasale, rhinorrhée, épistaxis de faible intensité, perte d'odorat. Les douleurs sont rares et les signes d'extension méningée, orbitaire, palatine, au sinus caverneux sont souvent révélateurs d'une volumineuse lésion.

Dans tous les cas, l'unilatéralité des symptômes doit faire éliminer systématiquement une tumeur nasale.

La découverte des néoformations des cavités naso-sinusiennes fait appel à trois situations :
- soit un point d'appel clinique amène le clinicien à pratiquer un examen naso-fibroscopique qui est complété par une imagerie (aucun examen ne devrait être réalisé en l'absence de renseignement clinique)

- soit la découverte est fortuite sur un examen d'imagerie, le plus souvent une TDM, montrant un aspect tumoral ou pseudo tumoral. Sur l'analyse de plus de 1 000 examens TDM, Ahsan et al retrouvaient que la majorité des lésions ostéolytiques étaient des tumeurs malignes [Ahsan et al. 2004].
- soit lors du dépistage pour les travailleurs exposés aux poussières de bois (http://www.chu-rouen.fr/sfmt/autres/recommandations_bois_version_courte_14_02_2011.pdf.)
[Porez 2011, Martin 2018] (np2)

3. Imagerie

3.1 Scanner et IRM du massif facial

L'imagerie des cancers des fosses nasales et des sinus fait essentiellement appel à la tomodensitométrie (TDM ou scanner) et à l'imagerie par résonance magnétique (IRM). La radiographie standard des sinus n'a aucun intérêt dans la prise en charge des tumeurs naso-sinusiennes [Champsaur et al. 2003] (np 1). TDM et IRM sont complémentaires car les tumeurs malignes des fosses nasales et des sinus n'ont pas de densité ou de signal spécifique à leur histologie [Lloyd 2000 ; Sievers 2000] et doivent être différenciées de l'environnement inflammatoire et rétentionnel systématiquement présent dans les cavités naso-sinusiennes. Lloyd et al ont montré, de manière rétrospective à partir de 246 patients atteints de tumeurs naso-sinusiennes, que l'association scanner et IRM permettaient de déterminer avec précision l'extension tumorale dans 98 % des cas [Lloyd 2000].

Aux stades précoces de la maladie, les espaces aériens endosinusiens et endonasaux sont envahis autour de la base d'implantation de la tumeur (avis d'experts). Les destructions osseuses sont alors le plus souvent faibles ou absentes. En périphérie de la tumeur, les réactions inflammatoires et immunitaires locales ont pour résultante une association variée de phénomènes sécrétoires, rétentionnels et œdémateux. Le scanner non injecté à lui seul ne suffit pas car peu discriminant pour la détection tumorale en ambiance inflammatoire.

Les cavités naso-sinusiennes développent des réactions muqueuses en condition physiologique et/ou en réaction à un processus occupant. En condition physiologique il s'agit d'incidentalomes dont la prévalence est entre 11 et 54% de la population sans problème ORL :

- Havas et al à partir d'une étude rétrospective de 666 scanners naso-sinusiens de patients asymptomatiques retrouvaient 42 à 54% d'anomalies muqueuses tous sinus confondus (Havas 1988) (np4)

- A partir de l'analyse prospective de 156 scanners cérébraux de patients sans symptôme naso-sinusien, Duvoisin et al ont retrouvé 11% d'opacité muqueuse de l'ethmoïde sans contexte pathologique (Duvoisin 1989) (np2).

- 39% pour Lloyd et al à partir de scanners orbitaires pour des patients ne présentant pas de symptômes naso-sinusiens (Lloyd 1990) (np4)

- Cha et al en 2007, retrouvaient en rétrospectif sur 500 scanners dans le cadre d'un bilan orthodontique 19 % d'anomalies naso-sinusiennes qui étaient définies comme des sinusites, des polypes, des kystes rétentionnels, des sinus obstrués, et une muqueuse du sinus > à 3 mm (Cha 2007) (np4).

- Caglayan F et al, à partir de 85 cone beam fait pour des SADAM retrouvaient 26 % d'épaississement muqueux du sinus maxillaire et 6% de kystes rétentionnels (Caglayan 2012) (np4)

-Lim et al à partir de 262 scanners injectés pour d'autres raisons que de l'ORL ont retrouvé 27,5 % d'anomalies muqueuses définies de la façon suivante : 17 % de muqueuse épaissie >1mm sur l'une des parois du sinus, 8 % d'épaississements polypoïdes (opacités rondes et homogènes avec une

base d'implantation identifiable du bas-fond sinusien), 2,3 % de comblement partiel (opacification d'au moins 1/3 de la cavité) et 2,7 % d'opacification complète (Lim 2012) (np4).

- Price et al à partir de 300 cone beam ont retrouvé 25% d'anomalies muqueuses (Price 2012) (np4)

- Edwards et al ont montré rétrospectivement à partir de 427 cone beam pour bilan orthodontique, 18% de muqueuses inflammatoires (Edwards 2014) (np4)

- Moser et al à partir de 263 IRM fait pour un autre motif que naso-sinusien ont montré 25% d'images en hypersignal spontané T2 dans une ou plusieurs cavités sinusiennes : 15% d'épaississements muqueux, 12,5% de kystes rétentionnels, 2,7% de niveaux hydro-aériques et 1,1% de sinus maxillaires totalement opacifiés (Moser 1991) (np4)

Par ailleurs, en raison de la prévalence de la rhinite allergique et des rhinosinusites chroniques, qui sont respectivement de 30 et 11 % dans la population générale, ces opacités sont majorées en fréquence, en nombre et en volume. Elles ont parfois la même densité que les tumeurs [Fokkens 2020]. La fréquence de ces maladies inflammatoires perturbe l'analyse de l'extension tumorale et la détection d'une éventuelle autre lésion [Wang 2007] (np3).

Le scanner visualise mieux que l'IRM les lyses osseuses [Sievers 2000] (np 2). Les lésions ostéolytiques sont fréquentes pour les carcinomes, un peu moins pour les lymphomes, les sarcomes et les métastases [Loevner 2004]. L'injection de produit de contraste permet de mieux analyser le contenu d'une opacité naso-sinusienne (np3) [Sievers 2000]. Cependant, ses capacités de distinction entre néoformation et rétention peuvent être de 85 % dans le sinus maxillaire, mais diminuent considérablement dans l'ethmoïde et le sphénoïde [Sievers 2000].

L'IRM reste supérieure à la TDM pour l'étude des parties molles en général [Branstetter 2005 ; Myers 2004] *(*np 4). En séquences IRM T1 non injectées, l'ensemble des lésions retrouvées dans les cavités naso-sinusiennes, quelle que soit leur histologie bénigne ou maligne, a un hyposignal ou un isosignal identique à leur environnement muqueux [Sievers 2000]. En revanche, 95 % des lésions tumorales, ont un hyposignal ou un isosignal en T2 alors que la muqueuse et toutes les structures riches en eau sont en hypersignal spontané [Sievers 2000]. Cependant, les 5% restants présentent un signal élevé en T2 (faible cellularité et contenu aqueux) dans le cas des adénomes, adénomes pléomorphes et carcinomes muco-épidermoïdes [Som 1988] (np2). Les lésions inflammatoires (œdème interstitiel, sécrétions séreuses ou muqueuses) ont également un hypersignal en T2 [Sievers 2000]. Som et al. ont décrit l'évolution du signal IRM des lésions rétentionnelles en fonction du temps et de leur concentration protéique [Som 1988] (np3).

Le signal T1 avec injection de gadolinium va permettre d'affiner la distinction entre la tumeur et son environnement inflammatoire : la tumeur prend alors un signal intermédiaire ou un hypersignal selon le degré de vascularisation par rapport à la muqueuse et aux cornets en hypersignal, aux polypes et rétentions en hyposignal non rehaussé par le produit de contraste [Sievers et al. 2000, rapport de SFORL]. Le rehaussement tumoral est le plus souvent hétérogène [Ozturk 2020](np4)

Tableau 1 : signal IRM des différentes composantes du contenu naso-sinusien en fonction de la pondération [Avis d'experts, Ozturk 2020](np4)

Contenu / Pondération	TUMEUR	INFLAMMATION	RETENTION RECENTE	RETENTION ANCIENNE
T2	Hypo/Iso	Hyper	Hyper	Hypo/Iso
T1	Hypo/Iso	Hypo	Hypo	Hyper
T1 Gado	+/-	Muqueuse ++	0	0

Dans une étude rétrospective, Moiyadi et al. ont trouvé une corrélation de 84% entre les données IRM et les résultats pathologiques pour la dure-mère [Moiyadi 2013] (np4). Eisen et al ont discrétisé la corrélation en fonction de l'aspect du signal IRM de la dure-mère et les résultats histologiques en retrouvant une bonne corrélation dans 64% cas, 95% et 91% pour un épaississement linéaire, nodulaire ou ≥ 5 mm d'épaisseur [Eisen 1996] (np4).

La prédiction par l'imagerie de l'histologie des tumeurs naso-sinusiennes n'est pas réalisable, en particulier pour les tumeurs malignes (Elangovan 2002). Lloyd et al ont montré, de manière rétrospective à partir de 246 patients atteints de tumeurs naso-sinusiennes prouvées histologiquement, qu'il n'y avait pas de signal spécifique à l'IRM des masses tumorales en fonction de leur histologie (Lloyd 2000) Certains aspects à l'imagerie permettent cependant d'orienter le diagnostic histologique (la localisation, la présence de mélanine (hypersignal spontané T1/T2), l'envahissement périneural, l'hypervascularisation). Plusieurs études pilotes ont évalué la radiomique dans le diagnostic différentiel des tumeurs sans qu'il y ait à ce jour de conséquence en pratique quotidienne.

3.2 La Tomographie par Emission de Positron au 18-FDG

Il n'a pas été retrouvé de recommandations concernant l'utilisation du TEP-scanner dans le bilan d'extension des cancers naso-sinusiens. Une étude sur les cancers du naso-pharynx retrouvait que les résultats du TEP-scanner au FDG était discordants avec l'IRM pour l'évaluation de l'extension locale de la tumeur chez 32% des 111 patients inclus [Ng 2009]. Dans une autre étude l'IRM était supérieure pour évaluer l'invasion tumorale dans l'espace para-pharyngé, la base du crâne, la région intra-cranienne et le sinus sphénoïdal [Huang 2011]. Sur la base de données Pubmed avec les mots clés [PET CT] AND [nasal cancer] OR [sinus cancer], nous avons retrouvé 196 articles avec abstract entre 2009 et 2021 : 22 ont été sélectionnés pour lecture. Celles retenues sont les suivantes :

Concernant le bilan initial des cancers naso-sinusiens :

- Pour Wu et al, le PET-scanner était positif dans 77% des 9 neuroblastomes inclus. La SUVmax était 6,4±4,2. [Wu 2011]
- Pour 10 mélanome muqueux ayant eu 34 examens, les valeurs de SUVmax variaient entre 2,3 à 12,0 avec une moyenne de 5,44 lors du bilan initial ou du suivi [Haerle 2012]

- Une étude rétrospective de 51 patients toutes histologies confondues (carcinome épidermoïde, SNUC, mélanome muqueux, carcinome adénoïde kystique, neuroblastome, sarcome, adénocarcinome…) retrouvait une sensibilité de l'examen de 94 %. La valeur minimale de SUV était fixée à 2,5. La valeur moyenne de SUVmax était de 19,6±4,8. Une analyse multivariée ne retrouvait pas de corrélation entre le stade tumoral et les valeurs de SUVmax [Ramakrishnan 2013].
- Pour Samstein et al, à partir de 78 mélanomes muqueux, la SUV médiane pré-thérapeutique sur T était de 8,05. Sur les 38 PET-scanners pré-opératoires, 25 (64%) avaient une SUV>4 [Samstein 2016].
- Une étude rétrospective de 50 patients toutes histologies confondues retrouvaient une SUVmax moyenne de 14,2±5,8 pour le SNUC, de 9,9±4,8 pour l'adénocarcinome, d'environ 7,0 pour le neuroblastome, le mélanome muqueux et le CAK et de 4,7±2,2 pour le carcinome neuro-endocrine avec une différence statistique significative [Felix-Ravelo 2017]
- Elkhatib et al retrouvaient une SUVmax de 35,6 pour 6 SNUC et de 7.24 pour 7 neuroblastomes ($p \leq 10^{-3}$) [Elkhatib 2017]
- Ozturk K et al, à partir de 97 patients retrouvaient des valeurs moyennes de SUVmax pour le SNUC (28,7)>carcinome épidermoïde (17,9)>CAK (11,3) > neuroblastome (8,7). Il n'y avait pas de différence de SUVmax et de SUV moyenne en fonction du stade tumoral. Il y avait par contre des écarts-types de valeur de fixation qui se chevauchaient et il n'était pas possible d'établir des valeurs seuils permettant de différencier une histologie d'une autre [Ozturk 2018]
- Une étude rétrospective sur 19 mélanomes muqueux lors du bilan d'extension initial ou lors d'un suivi a montré une sensibilité globale de 92,5%, une spécificité de 100 %, une valeur prédictive positive de 100 % et une valeur prédictive négative de 94,7% concernant le site tumoral, les métastases ganglionnaires et à distance [Agrawal 2017].
- Kim et al à partir de 38 cancers naso-sinusiens sans distinguer les histologies retrouvaient une SUVmax=14,81, une SUVmoy=9,2 [Kim 2017]
- A partir de 73 patients, Ozturk et al ne retrouvaient pas de différence statistique de SUVmax entre les différentes histologies mais les histologies étaient trop nombreuses et les sous-groupes d'un effectif trop faible pour conclure [Ozturk 2020](np4).

Concernant les survies des cancers naso-sinusiens :

- à partir de 38 carcinomes épidermoïdes naso-sinusiens, il existait une corrélation statistique entre les tumeurs avec une SUVmax élevée, la difficulté à contrôler la maladie et le taux de mortalité élevé [Seol 2013].
- Doi et al à partir de 31 carcinomes du sinus maxillaire retrouvaient qu'une SUVmax élevée était un facteur pronostique péjoratif indépendant de la survie sans récidive et de la survie globale [Doi 2016]
- Kim et al à partir de 38 cancers naso-sinusiens sans distinguer les histologies retrouvaient que le métabolic tumor volume (MTV=25,84) élevé et qu'un facteur d'hétérogénéité faible de fixation était en rapport avec une diminution de la survie sans récidive, que le Total Lesion Glycolysis (TLG=150,7) élevé était un facteur prédictif de survie négatif [Kim 2017]
- Ozturk et al retrouvaient en analyse multivariée à partir de 68 patients toutes histologies confondues mais avec une majorité de carcinomes épidermoïdes (34%) que l'envahissement périneural, la SUVmax>15.3, la SUVmoy>9.05 et la SUVratio (T/fixation médiastinale) >5.44 étaient statistiquement corrélés avec une survie sans récidive et une survie globale plus faible [Ozturk 2019a](np4).

Concernant le suivi des cancers naso-sinusiens :

- une étude rétrospective de 22 patients suivis pour un carcinome du sinus maxillaire montrait la fixation focale par rapport à une fixation diffuse était le facteur prédictif de récidive le plus important. La sensibilité de l'examen était de 86% et la spécificité de 93%. Le ratio de fixation entre le sinus atteint/sain montrait que si la valeur SUVmax était >2,1 la sensibilité de détection de la récidive était de 100% (95% CI ; 59 – 100%) et la spécificité de 80% (95% CI ; 51,9-95,4%). La valeur prédictive positive était de 70% et négative de 100% [Rho 2010]. Cependant la nature des histologies n'est pas mentionnée.
- pour 10 neuroblastomes olfactifs et pour 24 récidives, Fujioka et al montraient que 25% de ces récidives n'étaient pas mises en évidence par le PET-scan contrairement à l'endoscopie et l'IRM [Fujioka 2014]
- à partir de 78 mélanomes muqueux, Samstein et al ont montré que les PET-scanners avaient une SUV>4 de 64% en pré-opératoire – 45% 4 à 6 semaines après la chirurgie et 37% lorsqu'ils étaient réalisés 10 à 12 semaines après la radiothérapie (médiane respective 8,05 – 4,6 et 5,55). Pour les PET-scanners post-protocoles thérapeutiques, une SUV<4 étaient associée avec une meilleure survie globale, spécifique et locale sans récidive. La médiane de survie spécifique était de 56 mois avec un examen négatif et de 14 mois avec un examen positif [Samstein 2016].
- Workman et al à partir de 111 PET-scanners réalisés sur 45 patients asymptomatiques toutes histologies confondues durant les 3 premières années de suivi retrouvaient une spécificité de 96,3% (95% CI, 90,7-99%) avec une valeur prédictive négative de 99% (95%,94,8-100%) [Workman 2017].
- Schwartz et al retrouvaient à partir d'une étude rétrospective incluant 75 patients atteints de cancers naso-sinusiens (surtout des neuroblastomes, des carcinomes épidermoïdes, des ADK et des SNUC) que les phénomènes inflammatoires liés aux cavités naso-sinusiennes perturbaient l'analyse du PET-scan s'il était fait trop tôt lors du suivi. Il existait une différence statistique de fixation entre les examens faits à 2 et 4 mois et ceux fait au-delà de cette période. Les auteurs proposaient d'attendre un délai d'au moins 5 mois avant de faire le premier examen de surveillance [Schwartz 2016].
- à partir de 38 patients (24% de carcinomes épidermoïdes, 16% de mélanome muqueux, 13% de carcinomes adénoïdes kystiques). Lors du suivi entre 3 et 8 mois, la sensibilité et la spécificité du PET-Scanner étaient de 85,7% et de 87,5%. Les valeurs prédictives positive et négative étaient de 80 et 91,3% [Abu-Ghanem 2019].
- Ozturk et al ont montré à partir de 80 patients (toutes histologies confondues) ayant eu 197 examens, que le TEP-scanner avait une meilleure valeur prédictive positive et négative lorsqu'il était réalisé à 3 mois et au-delà de 18 mois post-traitement. Deux TEP-scanner négatifs dans un intervalle de 12 mois avaient une valeur prédictive négative de 96% [Ozturk 2019b](np4). Cette étude concernait aussi bien les récidives locales, que ganglionnaires et à distance. Dans une autre publication, les mêmes auteurs montraient que les performances restaient élevées pour la détection des récidives locales, ganglionnaires et à distance chez les sujets asymptomatiques lorsqu'il était fait de manière systématique. Dans cette étude l'examen avait changé la prise en charge du patient dans 85% des cas de détections de la récidive [Ozturk 2019c] (np4)

3.3. Stratégie d'analyse de l'imagerie en RCP

- Le groupe de travail s'accorde pour dire que toutes tumeurs malignes naso-sinusiennes doit avoir un scanner non injecté et une IRM cervico-faciale et de la base du crâne. Ces examens doivent permettre de répondre aux critères RECIST 1.1 (http://www.cepd.fr/CUSTOM/RECIST_1.1.pdf). Cette

imagerie multimodale à visée diagnostique peut être fusionnée avec les images scannographiques dans les logiciels des systèmes de planification de radiothérapie, ou TPS (Treatment Planning System), si une radiothérapie est nécessaire. (cf chapitre radiothérapie)

- Le scanner doit fournir des coupes axiales infra-millimétriques, natives, jointives sans superposition permettant une utilisation avec neuronavigation. Cet outil d'aide à la localisation spatiale et à la prise de décision en per-opératoire peut être nécessaire pour certaines indications chirurgicales. Il doit aussi fournir une étude cervicale avec injection en 2 temps du cou jusqu'aux clavicules, pour évaluation ganglionnaire.

Le minimum requis pour la réalisation de l'IRM, est la réalisation de séquences T2 dans les plans coronal et axial, un T1 en contraste spontané et des séquences T1 après injection de produit de contraste dont au moins une en saturation de graisse (coronale par exemple) dans deux plans distincts [Raghavan 2007]. La réalisation de soustraction T1 sans puis avec injection de produit de contraste peut s'avérer utile en cas de lésion ou de liquide en iso ou hyper signal T1 spontané. Les séquences fat sat + gadolinium ont un intérêt pour décrire les extensions périnerveuses. En cas de suspicion de tumeur hypervasculaire, ou d'épistaxis associée à une tumeur connue, la réalisation de séquences angiographiques ou de T1 gadolinium dynamique en écho de gradient est utile [Avis d'experts]. La présence de Flow-void, c'est-à-dire de vaisseaux tumoraux à flux rapide de type artériel, doit être mise en évidence.

- En cas de contre-indication à l'IRM, le scanner comportera, en l'absence de contre-indications (allergies sévères, insuffisance rénale, grossesse…) une injection d'iode par voie veineuse indispensable pour l'étude des parties molles, des vaisseaux et aires ganglionnaires pour le bilan d'extension tumorale. L'exploration de l'extension ganglionnaire est à réaliser avec la tomodensitométrie.

Le rendu de l'examen doit comporter un support digital (CD ou autre) incluant les coupes natives dans un format DICOM et les reconstructions MPR incluant les images pertinentes résumant les principales anomalies et limites tumorales.

Le compte rendu type du scanner pour une tumeur des cavités nasales et des sinus doit décrire :

- Les limites de la tumeur (T), son caractère bien limité ou pas et sa taille dans trois plans
- La localisation précise de la tumeur, notamment vis-à-vis de la fente olfactive et de la base du crâne
- La présence de lyse osseuse aux endroits où la tumeur apparaît au contact de l'os, notamment au niveau de la lame criblée et du sphénoïde (valeur pronostique)
- Le statut ganglionnaire cervical jusqu'aux creux sus claviculaires, avec la distinction entre adénomégalie, ganglion suspect de malignité et adénopathies (ganglions typiquement pathologiques, par exemple avec nécrose)
- Les lésions suspectes de métastases
- L'atteinte des gaines nerveuses notamment des paires crâniennes
- L'extensions : cerveau, méninge, orbite, vaisseaux etc
- Les facteurs de co-morbidité dépistés sur l'imagerie initiale (sténose carotidienne,…)

- Les facteurs de risque à biopsier la lésion T :

  Recherche des variantes anatomiques dangereuses :

  - procidence carotidienne
  - procidence optique
  - déhiscence du toit de l'ethmoïde, de la lame papyracée

  Suspicion de tumeur hyper vasculaire ; exemples :

  - angiofibrome juvénile
  - paragangliomes
  - polypes angiomateux
  - métastases hypervasculaires
    (ex : carcinome rénal à cellules claires) [Bastier 2018]

- **Le compte-rendu type de l'IRM pour une tumeur des cavités nasales et sinusiennes doit décrire :**

- La taille de la tumeur dans trois axes perpendiculaires,
- Le degré de vascularisation et la présence de Flow-void,
- Les caractéristiques des limites de la tumeur, nette ou non,
- L'extension antérieure : fosse nasale, fissure orbitaire inférieure, orbite
- L'extension latérale : espaces parapharyngés (antérieur et postérieur), fosse infra temporale, fosse ptérygo palatine
- L'extension postérieure : espace rétropharyngé, muscle prévertébraux,
- L'extension inférieure : oropharynx
- L'extension supérieure : foramen lacerum (trou déchiré antérieur)
- L'extension osseuse et périnerveuse
- L'extension intra-crânienne au sinus caverneux ou méninges par différentes voies : foramen rond (V2), foramen ovale (V3), foramen lacerum, foramen hypoglosse (XII), lyse osseuse directe

L'analyse des images TDM et IRM, notamment locales et régionales, doit être faite en RCP de manière multidisciplinaire. Mortuaire et al et Vergez et al, ont montré dans des études rétrospectives que l'extension locale tumorale était souvent surévaluée avec des conséquences directes puisque 69% des patients atteints de tumeurs pT1 - pT2 ont subi une ablation de la base du crâne, alors que les tumeurs étaient limitées aux cavités nasales [Mortuaire 2017, Vergez 2014](np4). De même, Fierens et al ont montré de manière prospective qu'il existait une discordance d'analyse du couple TDM+IRM sur l'extension tumorale entre les différents acteurs d'une RCP : 76% des stades T préopératoires des adénocarcinomes étaient surestimés et 73% des patients ont subi une ablation de la base du crâne pour des pT1 et T2 précédemment classés comme cT3 et T4 [Fierens 2020] (np2). La concordance de l'évaluation d'extension entre le radiologue et le pathologiste était médiocre alors qu'elle était plus proche de la réalité histologique entre le chirurgien et le pathologiste. Les stades T préopératoires étaient souvent surestimés : la séquence T2 était la plus proche de la réalité histologique après exérèse. Les données d'imagerie doivent être interprétées conjointement par le radiologue et le chirurgien pour éviter une surévaluation du volume tumoral et une escalade thérapeutique inutile.

R10 : Il est recommandé de faire la surveillance d'un cancer naso-sinusien avec la clinique, la nasofibroscopie et une IRM. La fréquence des IRM est au minimum annuelle (Avis d'expert) **(Accord fort)**.

La place de la TEP-scanner au 18--FDG dans le bilan régional et métastatique à distance est fonction de l'histologie et du risque métastatique. Il sera privilégié pour les carcinomes épidermoïdes, les SNUC et les mélanomes muqueux (cf chapitre pour chaque histologie).

Références :

Abu-Ghanem S, Yafit D, Ghanayem M, Abergel A, Yehuda M, Fliss DM. Utility of first positron emission tomography-computed tomography scan as a prognostic tool following treatment of sinonasal and skull base malignancies. Head Neck. 2019 Mar;41(3):701-706.

Agrawal A, Pantvaidya G, Murthy V, Prabhash K, Bal M, Purandare N, Shah S, Rangarajan V. Positron Emission Tomography in Mucosal Melanomas of Head and Neck: Results from a South Asian Tertiary Cancer Care Center. World J Nucl Med. 2017 Jul-Sep;16(3):197-201.

Barnes L. Intestinal-type adenocarcinoma of the nasal cavity and paranasal sinuses. *Am J Surg Pathol*. 1986;10(3):192-202.

Ahsan F, Lee MK, Ah-See KW, Chapman AD. Malignant peripheral nerve sheath tumor of the paranasal sinuses. Ear Nose and Throat Journal 2004; 83(10):699-701.

Bastier PL, Dunion D, de Bonnecaze G, Serrano E, de Gabory L. Renal cell carcinoma metastatic to the sinonasal cavity: A review and report of 8 cases. Ear Nose Throat J. 2018 Sep;97(9):E6-E12.

Branstetter IBF, Weissman JL. Role of MR and CT in the paranasal sinuses. Otolaryngologic Clinics of North America. 2005;38(6):1279-99.

Caglayan F, Tozoglu Ü. Incidental findings in the maxillofacial region detected by cone beam CT. Diagn Interv Radiol 2012;18:159-163.

Cha J-Y, Mah J, Sinclair P. Incidental findings in the maxillofacial area with 3-dimensional cone-beam imaging. Am J Orthod Dentofacial Orthop. juill 2007;132(1):7-14.

Champsaur P, Pascal T, Vidal V, Gaubert JY, Bartoli JM, Moulin G. [Radio-anatomy of the paranasal sinuses]. J Radiol. 2003;84(7-8 Pt 2):885-900.

Doi H, Kitajima K, Fukushima K, Kawanaka Y, Mouri M, Yamamoto S, Ishikura R, Terada T, Noguchi K, Hirota S. SUVmax on FDG-PET is a predictor of prognosis in patients with maxillary sinus cancer. Jpn J Radiol. 2016 May;34(5):349-55.

Duvoisin B, Agrifolio A : Prevalence of ethmoid sinus abnormalities on brain CT of asymptomatic adults. Am J Neuroradiol 1989;10(3):599-601.

Edwards R, Alsufyani N, Heo G, Flores-Mir C. The frequency and nature of incidental findings in large-field cone beam computed tomography scans of an orthondotic sample. Progress Orthodontics 2014;15:37.

Eisen MD, Yousem DM, Montone KT, et al. Use of preoperative MR to predict dural, perineural, and venous sinus invasion of skull base tumors. Am J Neuroradiol 1996;17:1937-45.

Elangovan S, Bhuvaneswari V. Case report: Marginal cysts - A diagnostic criterion in intracranial extension of Esthesioneuroblastoma. *Indian Journal of Radiology and Imaging* 2002;12(2):205-6.

Elkhatib AH, Soldatova L, Carrau RL, Hachem RA, Ditzel L, Campbell R, Prevedello DM, Prevedello L, Filho LF, Campbell RG. Role of 18 F-FDG PET/CT differentiating olfactory neuroblastoma from sinonasal undifferentiated carcinoma. Laryngoscope. 2017 Feb;127(2):321-324.

Elliot A, Jangard M, Marklund L, Hakansson N, Dickman P, Hammarstedt-Nordenvall L, Stjärne P. Sinonasal malignancis in Sweden 1960-2010; a nationwide study of the Swedish population. Rhinology 2015;53:75-80.

Felix-Ravelo M, Bey A, Arous F, Paris-Grandpierre S, Jankowski R, Nguyen DT. Relationship between 18FDG-PET and different types of sinonasal malignancies. Acta Otolaryngol. 2017 Feb;137(2):191-195.

Fierens S, Moya-Plana A, Vergez S, Bénard A, Gallard R, Molinier-Blossier S, Castain C, Orsel S, Verillaud B, Mortuaire G, de Gabory L. Do practitioners assess sinonasal adenocarcinoma extension similarly? Interdisciplinary concordance in 21 cases. Clin Otolaryngol. 2021 May;46(3):665-669.

Fokkens WJ, Lund VJ, Hopkins C, Hellings PW, Kern R, Reitsma S, et al. European Position Paper on Rhinosinusitis and Nasal Polyps 2020. Rhinology. 2020 Feb 20;58(Suppl S29):1-464. doi: 10.4193/Rhin20.600.

Fujioka T, Toriihara A, Kubota K, Machida Y, Nakamura S, Kishimoto S, Ohashi I, Shibuya H. Long-term follow-up using 18F-FDG PET/CT for postoperative olfactory neuroblastoma. Nucl Med Commun. 2014 Aug;35(8):857-63.

Haerle SK, Soyka MB, Fischer DR, Murer K, Strobel K, Huber GF, Holzmann D. The value of 18F-FDG-PET/CT imaging for sinonasal malignant melanoma. Eur Arch Otorhinolaryngol. 2012 Jan;269(1):127-33.

Havas TE, Motbey JA, Gullane PJ: Prevalence of incidental abnormalities on computed tomographic scans of the paranasal sinuses. Arch Otolaryngol Head Neck Surg 1988;114(8):856-9.

Huang SH, Chien CY, Lin WC, et al. A comparative study of fused FDG PET/MRI, PET/CT, MRI and CT imaging for assessing surrounding tissue invasion of buccal squamous cell carcinoma. Clin Nucl Med. 2011 Jul;36(7):518-25.

Kim BS, Pak K, Yi KI, Kim IJ, Roh HJ, Cho KS. Prognostic value of tumoral heterogeneity and volumetric parameters as measured by F18-FDG PET/CT in sinonasal cancer. Eur Arch Otorhinolaryngol. 2017 Mar;274(3):1437-1443.

Lim C, Spanger M, Incidental maxillary sinus findings in patients referred for head & neck CT angiography. Singapour dental J 2012;33:1-4.

Llyod GA: CT of paranasal sinuses: study of a control series in relation to endoscopic sinus surgery. J Laryngol Otol 1990 Jun;104(6):477-81.

Lloyd G, Lund VJ, et al. Optimum imaging for sinonasal malignancy. Journal of Laryngology and Otology 2000;114(7):557-62.

Loevner LA, Sonners AI. Imaging of neoplasms of the paranasal sinuses. Neuroimaging Clinics of North America 2004;14(4):625-46.

Martin J, Vayr F, Paris C, Vergez S, Krief P, Luc A, Corvisier J; CERBois members, de Gabory L, Herin F. Nasal fibroscopy as a routine screening procedure of sinonasal adenocarcinoma of woodworkers: French longitudinal case study. Head Neck. 2018 Oct;40(10):2193-2198.

Moiyadi AV, Pai P, Nair D, et al. Dural involvement in skull base tumors--accuracy of preoperative radiological evaluation and intraoperative assessment. J Craniofac Surg. 2013;24:1268–72.

Mortuaire G, Camous D, Vandenhende-Szymanski C, et al. Local extension staging of sinonasal tumours: retrospective comparison between CT/MRI assessment and pathological findings. Clin Otolaryngol 2017;42(5):988-993.

Moser FG, Panush D, Rubin JS, Honigsberg RM, Sprayregen S, Eisig SB. Incidental paranasal sinus abnormalities on MRI of the brain. Clinical Radiology 1991;43:252-54.

Ng SH, Chan SC, Yen TC, Chang JT, Liao CT, Ko SF, Liu FY, Chin SC, Fan KH, Hsu CL. Staging of untreated nasopharyngeal carcinoma with PET/CT: comparison with conventional imaging work-up. Eur J Nucl Med Mol Imaging. 2009 Jan;36(1):12-22

Ozturk K, Gencturk M, Caicedo-Granados E, Li F, Cayci Z. Utility of FDG PET/CT in the Characterization of Sinonasal Neoplasms: Analysis of Standardized Uptake Value Parameters. AJR Am J Roentgenol. 2018 Dec;211(6):1354-1360. doi: 10.2214/AJR.18.19501.

Ozturk K, Gencturk M, Caicedo-Granados E, Li F, Cayci Z. Prediction of survival with combining quantitative 18 F-FDG PET/CT and DW-MRI parameters in sinonasal malignancies. Head Neck. 2019 Sep;41(9):3080-3089.(a)

Ozturk K, Gencturk M, Caicedo-Granados E, Li F, Cayci Z. Appropriate timing of surveillance intervals with whole-body 18F-FDG PET/CT following treatment for sinonasal malignancies. Eur J Radiol. 2019 Sep;118:75-80.(b)

Ozturk K, Gencturk M, Caicedo-Granados E, Li F, Cayci Z. Performance of whole-body 18F-FDG PET/CT as a posttreatment surveillance tool for sinonasal malignancies. Eur Arch Otorhinolaryngol. 2019 Mar;276(3):847-855.(c)

Ozturk K, Gencturk M, Caicedo-Granados E, Li F, Cayci Z. Positron emission computed tomography and magnetic resonance imaging features of sinonasal small round blue cell tumors. Neuroradiol J. 2020 Feb;33(1):48-56.

Porez F, de Pommerol MJ, Krief P, Conso F, Stoll D, de Gabory L. Assessment of nasal fibroscopy to explore olfactory cleft. Otolaryngol Head Neck Surg. 2011 Oct;145(4):677-82.

Price JB, Thaw KL, Tyndall DA, Ludlow JB, Padilla RJ. Incidental findings from cone beam computed tomography of the maxillofacial region: a descriptive retrospective study. Clin Oral Impl Res 2012;23:1261-68.

Raghavan P, Phillips CD. Magnetic resonance imaging of sinonasal malignancies. *Topics in Magnetic Resonance Imaging* 2007;18(4):259-67.

Ramakrishnan VR, Lee JY, O'Malley BW Jr, Palmer JN, Chiu AG. 18-FDG-PET in the initial staging of sinonasal malignancy. Laryngoscope. 2013 Dec;123(12):2962-6.

Rho HJ, Kim SJ, Nam HY, Kim BS, Kim IJ, Kim YK, Park K. Detection and prediction of local recurrence of maxillary sinus cancer using F-18 FDG PET/CT. Eur J Surg Oncol. 2010 Feb;36(2):214-20.

Samstein RM, Carvajal RD, Postow MA, Callahan MK, Shoushtari AN, Patel SG. Localized sinonasal mucosal melanoma : outcomes and associations with stage, radiotherapy and positron emission tomography response. Head Neck 2016 Sep;38(9):1310-7.

Schwartz JS, Brooks SG, Stubbs V, Ghosh A, Tajudeen BA, Khalili S, Palmer JN, Lee JY, Nabavizadeh SA, Learned KO, Adappa ND. Temporal patterns of 18 F-fluorodeoxyglucose positron emission tomography/computed tomography sinonasal uptake after treatment of sinonasal malignancy. Int Forum Allergy Rhinol. 2016 Dec;6(12):1301-1307.

Seol JH, Kim J, Lee JD, Lee JG, Yoon JH, Kim CH. The feasibility of 18F-fluorodeoxyglucose-positron emission tomography uptake as a prognostic factor for paranasal sinus malignancy. Am J Rhinol Allergy. 2013 Mar-Apr;27(2):118-22.

Sievers KW, Greess H, Baum U, Dobritz M, Lenz M. Paranasal sinuses and nasopharynx CT and MRI. Eur J Radiol. 2000;33(3):185-202.

Som PM, Shapiro MD, Biller HF, Sasaki C, Lawson W. Sinonasal tumors and inflammatory tissues: differentiation with MR imaging. Radiology 1988;167(3):803-8.

Som PM, Dillon WP, Fullerton GD, Zimmerman RA, Rajagopalan B, Marom Z. Chronicaly obstructed sinonasal secretions: Observations on T1 and T2 shortening. Radiology 1989;172:515-520.

Unsal AA, Kiliç S, Dubal PM, Baredes S, Eloy JA, EUROCARE-5 Working Group. A population-based comparison of European and North American sinonasal cancer survival. Auris Nasus Larynx 2018 ;45 :815-824.

Vergez S, du Mayne MD, Coste A, et al. Multicenter study to assess endoscopic resection of 159 sinonasal adenocarcinomas. Ann Surg Oncol 2014 ;21(4):1384-90.

Wang JH, Jang YJ, Lee BJ. Natural course of retention cysts of the maxillary sinus long-term follow-up results. Laryngoscope 2007;117:341-4.

Workman AD, Glicksman JT, Parasher AK, Carey RM, Brooks SG, Kennedy DW, Nabavizadeh SA, Learned KO, Palmer JN, Adappa ND. 18FDG PET/CT in Routine Surveillance of Asymptomatic Patients following Treatment of Sinonasal Neoplasms. Otolaryngol Head Neck Surg. 2017 Dec;157(6):1068-1074.

Wu Hb, Wang QS, Zhong JM, Zhou WL, Li HS, Qiao-Yu W. Preliminary study on the evaluation of olfactory neuroblastoma using PET/CT. Clin Nucl Med 2011 ;36(10) :894-898.

4. Anatomopathologies et classifications

Chaque histologie est décrite dans son chapitre propre comme les classifications.

R2 : Toutes tumeurs indifférenciées ou de haut grade devraient faire l'objet d'une relecture par des anatomopathologistes qui ont une expertise en pathologie ORL **(Accord relatif)**.

5. Traitements

5.1 Chirurgie sur T

5.1.1 Principes généraux

La technique d'exérèse dépend de la localisation et de l'extension tumorale. **La priorité est d'effectuer une exérèse tumorale complète avec des marges de sécurité carcinologique.**

L'exérèse doit être totale d'un point de vue macroscopique et microscopique avec des marges d'exérèse suffisantes et identifiables. Il ne s'agit pas d'une réduction tumorale. Elle doit être compatible avec une morbidité acceptable. L'indication opératoire d'exérèse doit être discutée en RCP spécialisée pré-thérapeutique. La notion de résecabilité, qui concerne la situation anatomique et l'extension tumorale est différente de la notion d'opérabilité, qui s'adresse au patient et qui prend en compte non seulement le statut tumoral mais aussi l'âge, les comorbidités associées, l'adhésion au traitement et le profil du patient.

L'indication opératoire repose sur les informations complémentaires apportées par la TDM et l'IRM. Les auteurs s'accordent pour dire que les deux examens d'imagerie doivent être systématiques en l'absence de contre-indication. Ils permettent de circonscrire le volume tumoral et son extension en-dehors des phénomènes inflammatoires locaux, des remaniements tissulaires, des saignements et des phénomènes nécrotiques. Les informations combinées des deux examens permettent, en cas d'indication chirurgicale, de choisir la voie d'abord.

L'atteinte de certaines structures anatomiques peut être une contre-indication absolue ou relative à la chirurgie. Les structures devant faire l'objet d'une discussion au cas par cas, en fonction de l'histologie et selon les critères de résécabilité macroscopique et microscopique sont :

-l'orbite

-la dure-mère et le parenchyme cérébral

-la fosse infratemporale

-le sinus caverneux

-la carotide interne

- L'atteinte de l'orbite pose le problème d'une exentération qui reste pratiquée par peu d'équipes et dans peu de cas. L'atteinte de cette zone n'est cependant pas incompatible avec une exérèse totale. L'atteinte du fond du cône orbitaire, du V2 en amont du foramen rotondum, des tissus mous de la face représentent des limites carcinologiques. Le pronostic fonctionnel et psychologique doit être pris en compte

- L'atteinte de la dure-mère de l'étage antérieur ne représente pas une contre-indication absolue à la chirurgie. Il en va de même pour un prolongement sous frontal (Nishio 2015).

- L'atteinte de la fosse infratemporale n'est pas une contre-indication absolue. Les limites tumorales peuvent être difficiles à apprécier et le caractère résécable ou pas doit être discuté au cas par cas. Les limites d'exérèse peuvent être difficiles à évaluer en per-opératoire. Une atteinte de la grande aile du sphénoïde peut être abordée en combinant les voies d'abord. Une lyse de l'apophyse ptérygoïde peut être associée à un pronostic très péjoratif.

- L'envahissement du sinus caverneux - bien visible par l'imagerie actuelle - ne permet pas une exérèse totale.

Les indications d'exérèse limites avec marges insuffisantes doivent être soigneusement pesées en fonction du rapport bénéfice/risque incluant les caractéristiques d'agressivité ou pas de la tumeur, les objectifs de résultats carcinologiques, et les séquelles pour le patient. Ces situations doivent idéalement relever d'une présentation en RCP spécialisée de recours REFCOR. Dans ces situations, certaines équipes ont proposé de laisser en place un micro résidu tumoral associant à la chirurgie subtotale un traitement multimodal combinant chimiothérapie, radiothérapie à hautes doses en conditions stéréotaxiques. Il s'agit de petites séries et cette attitude ne peut pas être recommandée par le Groupe de Travail sur la seule base de ces études [Suriano 2007 ; Unger 2005].

Le caractère exhaustif de l'exérèse tumorale est prépondérant. Certains préconisent l'usage de l'analyse extemporanée pour le contrôle de la qualité de l'exérèse et de ses marges [Dave 2007 ; Lund 2007].

Des marges d'exérèse doivent être respectées. Le taux de marges positives est rarement rapporté dans la littérature alors qu'il est un facteur pronostique évident [Manjunath 2015, Nicolai 2016] (np4). En l'absence de systématisation de l'exérèse, le taux peut être sous-estimé selon les modalités opératoires : absence de marge réalisées, réalisation de recoupes systématiques orientées, analyses extemporanées ou pas. Dans la base de données américaine sur le cancer, les marges d'exérèse ne sont connues que pour 30 % des 1288 patients inclus porteurs d'ADK [Shay 2019] (np4). **L'exérèse doit être systématisée permettant l'identification des différentes régions anatomiques et des marges.** Parmi les études spécifiant la réalisation de marges d'exérèse on retrouve des taux de 10 à 19% de marges positives lors de résections endoscopiques endonasales oncologiques [Vergez 2014, Nicolai 2016, Moya-Plana 2016, de Gabory 2018] contre des taux de 15-30 % pour les résections craniofaciales par voie externe [Ganly 2005 ; Moya-Plana 2016] (np4). Nicolai et al à partir de 169 ADK et un taux de recoupes positives de 10,6 % retrouvaient en analyse multivariée ce facteur comme péjoratif sur la survie et associé au risque de décès [Nicolai 2016] (np4). Une étude multicentrique prospective a permis de valider un schéma des structures anatomiques permettant de répondre aux objectifs d'exérèse systématisée et d'identification de recoupes [Bastier 2016] (np2).

Aucune étude dans la littérature ne permet de comparer l'intérêt d'une exérèse monobloc d'une exérèse en plusieurs parties. **L'exérèse en monobloc est rarement possible et sans conséquence carcinologique** [Howard 2006 ; Snyderman 2008, Lund 2010, Vergez 2012, Moya-Plana 2016, de Gabory 2010 - 2018] (Avis d'experts). Jegoux et al n'ont pas retrouvé de différence statistique entre le groupe de patients dont l'exérèse a été faite en monobloc et le groupe avec exérèse morcelée [Jegoux 2004] (np4).

R6 : Il est recommandé que la chirurgie d'exérèse tumorale soit réalisée par une équipe entraînée **(Accord fort)**.

R7 : Il est recommandé de faire une exérèse tumorale permettant l'identification des différentes régions anatomiques et des marges d'exérèse **(Accord fort)**.

5.1.2 Techniques chirurgicales

Il n'y a pas dans la littérature d'essai comparatif, d'étude de cohorte ou cas-témoins permettant de déterminer avec un niveau de preuve maximal les capacités d'exérèse d'une voie d'abord par rapport à l'autre. Il s'agit à chaque fois d'avis d'experts dont l'expérience chirurgicale est cautionnée par une série rétrospective de cas (**np 4 et avis d'experts**). Peu d'articles sont spécifiquement dédiés à l'évaluation de la morbidité de ces voies d'abord. Celle-ci est le plus souvent évaluée à partir d'études rétrospectives dans des articles concernant l'évaluation carcinologique de la

prise en charge d'un type histologique de tumeur naso-sinusienne par une équipe. Le plus souvent, les auteurs ne différencient pas la morbidité liée à l'exérèse tumorale (nécessairement carcinologique) de celle liée *stricto sensu* à la voie d'abord. À notre connaissance, une seule étude rétrospective est spécifiquement dédiée à l'évaluation de la morbidité et de la qualité de vie après chirurgie d'exérèse tumorale, et qui sont comparées (de Gabory 2007).

Le choix de l'une ou l'autre de ces voies d'abords dépend de l'extension tumorale, de l'histologie et du savoir-faire des équipes spécialisées. Voies externes et voies endoscopiques peuvent être combinées en simple équipe ou en double équipe ORL/neurochirurgicale – ORL/ophtalmologique.

- **5.1.2.1. Possibilités d'exérèse**

1. Voies externes transfaciales

a. VOIE PARALATERONASALE (PLN) DE MOURE ET SEBILEAU

Le tracé de l'incision PLN part de l'angle supéro-interne de l'œil, se poursuit sur la face paramédiane du dorsum nasal en direction du sillon naso-génien, se termine au niveau de l'orifice narinaire après avoir contourné l'aile du nez [Védrine 2005]. Le décollement des tissus mous de la face permet de tailler un volet naso-ethmoïdo-maxillaire. Les régions profondes du massif facial exposées permettent l'exérèse de tumeur avec leurs extensions situées :

- dans la fosse nasale et la fente olfactive homolatérale,
- le cornet inférieur et la cloison intersinusonasale,
- le sinus maxillaire,
- la masse latérale de l'ethmoïde jusqu'au toit,
- le septum nasal en totalité,
- la paroi orbitaire depuis l'os lacrymal jusqu'à la lame verticale du palatin,
- la périorbite et permet l'exérèse de la partie la plus médiale du contenu orbitaire,
- le sinus sphénoïdal,
- la fosse infra-temporale jusqu'au nerf mandibulaire et au foramen ovale latéralement,
- et le rhinopharynx.

La voie PLN ne permet pas d'accéder au contenu du sinus frontal. Il n'est pas mentionné par les auteurs dans la littérature si cette voie d'abord permet ou non l'exérèse de l'ethmoïde controlatéral. Cependant les principales variantes proposent :

incision de Labayle

La poursuite de l'incision vers le haut permet l'accès au sinus frontal et autorise les voies trans-fronto-nasales.

incision de Weber-Ferguson

La poursuite de l'incision sur la berge du philtrum sous-jacente à l'incision alo-génienne transfixiant la lèvre supérieure permet d'accéder au plateau palatin et la réalisation d'une maxillectomie.

b. *Voies sous-labiales de ROUGE-DENKER*

Par une incision vestibulaire supérieure sous-labiale bilatérale et la réalisation d'un volet **unilatéral à os perdu** emportant l'orifice piriforme et la paroi antérieure du sinus maxillaire, cette voie d'abord permet d'accéder :

- à la fosse nasale homolatérale,
- au cornet inférieur, à la cloison intersinuso-nasale et au sinus maxillaire,
- essentiellement à l'ethmoïde moyen et postérieur,
- au septum nasal,
- de manière restreinte au sinus sphénoïdal (Hadjean 1985),
- à la fosse ptérygo-maxillaire après trépanation de la paroi postérieure du sinus maxillaire,
- et au cavum.

Cette voie d'abord ne permet pas d'accéder à l'ethmoïde antérieur et à la partie médiane de l'étage antérieur de la base du crâne ni au sinus frontal (Vedrine 2005 ; Hadjean 1985). Elle ne permet pas non plus de contrôler les tumeurs étendues à l'orbite. Elle permet par contre de contrôler les extensions inférieures de lésions maxillaires et permet la réalisation d'une maxillectomie.

C. DEGLOVING

Le *degloving* est une voie d'abord caractérisée par la combinaison d'une incision endonasale circulaire bilatérale et d'une voie sous-labiale vestibulaire supérieure bilatérale. Le reste de la procédure est identique à celui de la voie paralatéronasale. Elle permet d'accéder et de réséquer les tumeurs aux extensions situées (Casson 1974 ; Conley 1979 ; Trotoux. 1989 ; Sachs 1984 ; Price 1988) :

- à la totalité des deux fosses nasales et des fentes olfactives (Buchwald 1995 ; Védrine 2005),
- au septum nasal,
- au sinus maxillaire et au maxillaire supérieur permettant une maxillectomie totale en cas d'extension tumorale inférieure,
- au labyrinthe ethmoïdal jusqu'au toit depuis le canal naso-frontal jusqu'à la surface sphénoïdale permettant ainsi l'accès à la partie médiane de l'étage antérieur de la base du crâne [Price 1986],
- au sinus sphénoïde (Darrouzet 1993),
- à la paroi postérieure du cavum permettant un abord du clivus dans ses portions sphénoïdale et occipitale à l'exception de la portion haute clinoïdienne [Truilhé 2002],
- à la paroi latérale du cavum à condition que le volet osseux soit controlatéral et le septum postérieur réséqué (Truilhé 2002 ; Alberty 2006),
- à la fosse infra-temporale après effondrement de la paroi postérieure du sinus maxillaire et fraisage du processus ptérygoïde ne permettant pas l'exérèse d'extension tumorale au-delà du nerf mandibulaire et du foramen ovale (Alberty 2006),
- à la partie médiale de la périorbite et du contenu orbitaire,

- selon le site et l'extension de la lésion un abord naso-maxillaire bilatéral peut-être réalisé (Buchwald 1995 ; Védrine 2005).

Cette intervention peut être réalisée chez l'enfant quel que soit l'âge sans conséquence morphologique et sur la croissance [Conley 1979 ; Howard 1992 ; de Gabory 2007]. Les limites sont l'extension de la lésion au sinus frontal, aux parties latérales de la fosse infra-temporale au-delà du nerf mandibulaire et du foramen ovale, à la face postérieure du voile mou ou les lésions à extensions intra-durale et intra-cérébrale.

2. Voie ORL et neurochirurgicale

L'analyse de la littérature retrouve des séries rétrospectives anciennes sans étude publiée prospective et randomisée. Elles ne sont donc que de niveau de preuve 4.

Indications opératoires

Ces indications opératoires concernent les lésions importantes T4a et surtout T4b dépassant les limites de l'organe naso-sinusien (lame criblée, toit de l'ethmoïde et du sphénoïde, toit de l'orbite). Ces voies sont indiquées lorsqu'il existe un envahissement endo-crânien notamment du parenchyme cérébral. La prise en charge chirurgicale de ces patients par voie combinée nécessite une double équipe composée d'un neurochirurgien et d'un oto-rhino-laryngologiste.

Technique

La voie sous-frontale

Décrite par Roux et al, elle consiste par une voie bi-coronale à réaliser un volet frontal, après décollement de la dure-mère et section des filets olfactifs, le massif ethmoïdal est circonscrit, les limites de l'exérèse sont dictées par la tumeur s'étendant en avant jusqu'à l'apophyse Crista Gali en arrière jusqu'au jugum sphénoïdal et latéralement jusqu'aux orbites. Est associée à cet abord sous-frontal, une voie trans-faciale qui est décrite dans le chapitre précédent. La méninge peut être réséquée de même que le parenchyme cérébral en cas d'extension. La fermeture est obtenue avec plastie méningée et une remise en place du volet osseux frontal. En cas d'exérèse nécessaire du volet osseux, des techniques chirurgicales de reconstruction sont mises en place et décrites dans le chapitre suivant (Roux 1997).

La voie sous fronto-orbito-nasale

Elle est également décrite par Roux et al. L'incision est bi-coronale mais le décollement se poursuit en avant jusqu'aux nerfs sus-orbitaires. Après section, un décollement péri-orbitaire supérieur est réalisé afin de dégager la pyramide nasale jusqu'aux cartilages nasaux médialement et jusqu'aux canaux lacrymaux latéralement. Les deux voies lacrymales sont sectionnées et le volet osseux est réalisé comprenant les os propres du nez et un volet frontal. Cette voie permet d'éviter la cicatrice trans-faciale et permet d'avoir un jour suffisant selon les auteurs sur toute la région de la base du crâne antérieure et naso-ethmoïdale. L'exérèse se fait selon la même technique après que la lésion ait été libérée dans sa partie supérieure et dans sa partie naso-ethmoïdale.

3. La voie endoscopique endonasale

L'analyse de la littérature se compose exclusivement de séries de cas (np 4), d'études cas-témoin (np 3) [Vergez 2012, Grosjean 2015] et d'une étude combinant plusieurs cohortes (np 2) [Meccariello 2015]. Aucune étude randomisée n'a été publiée. Ce type d'étude comparant les voies externes à la voie endoscopique n'est désormais plus éthique en raison du caractère faiblement morbide de la voie endoscopique en comparaison des autres.

De par la rareté des cancers naso-sinusiens, du caractère plus récent de cette approche chirurgicale en carcinologie, un grand nombre de publications sont composées d'effectifs de taille moyenne, de multiples histologies et sont très hétérogènes. Les premières publications concernent des séries de cas concernant plusieurs histologies (np 4) [Stammberger 1999 ; Goffart 2000 ; Kuhn 2001 ; Batra 2005 ; Poetker 2005 ; Lund 2007 ; Nicolai 2007, Carta 2011 ; Arnold 2012]. Les stades T sélectionnés au début de la voie endoscopique étaient plus petits que ceux pris en charge par voie externe : Lund et al rapportaient 24 % de T3 et aucun T4, tandis que pour Goffart et al 9 patients sur 78 étaient T3 et 36 étaient T4 [Goffart 2000 ; Lund 2007]. Dans les séries nationales Association Française de Rhinologie AFR et REFCOR, la proportion de T3T4 atteignait 50,4 % des patients (107/212 cas) [Vergez 2014, de Gabory 2018]. Les délais de suivi moyen sont souvent plus courts que les anciennes séries publiées de patients opérés par voies externes : 36 mois [Lund 2007 ; Bogaerts 2008], 46 mois [de Gabory 2018], 47,25 mois [Nicolai 2007] Nicolai, Castelnuovo et al. 2007)[1] et 51,5 mois [Poetker 2005].

Parmi les séries rétrospectives de cas à l'histologie homogène on retrouve :

- Pour l'adénocarcinome, des séries (>50 patients) montrent des résultats oncologiques au-moins équivalents à la voie externe transfaciale à 3 et 5 ans (np4) [Camp 2014 ; Vergez 2014 ; Grosjean 2015 ; Nicolai 2016]. Dans ces séries, la plupart des patients ont eu une résection endoscopique exclusive suivie de radiothérapie post-opératoire. Grosjean et al ont comparé 31 ADK opérés par voie transfaciale vs 43 opérés par voie endoscopique sans trouver de différence statistique de survie globale et spécifique à 3 ans entre les deux groupes [Grosjean 2015]. Le taux de récidive était de 32 % dans le premier groupe et de 23 % dans le deuxième (np4).

Tableau 2 : comparaison des taux de survie après exérèse des ADK naso-sinusiens par voies externes et par voie endoscopique (np4)

voies externes	années recrutement	nombre ADK	T3+T4 (%)	marges positives (%)	Suivi moyen (mois)	Taux de récidive locale (%)	Survie spécifique à 5 ans	Survie spécifique à 10 ans	Survie sans récidive à 5 ans	Survie sans récidive à 10 ans
Liétin 2006	1985-2004	60	76,7	N.S.	N.S.	32	46,3	N.S.	N.S.	N.S.
Knegt 2001	1977-1997	62	79	N.A.	98	22	N.S.	N.S.	87	74
Howard 2006	1978-2004	62	N.A.	N.S.	63	N.S.	58	40	N.S.	N.S.
Jegoux 2004	1988-2001	80	72	N.S.	57	38,8	63,4	N.S.	56	N.S.
De Gabory 2010	1978-2006	95	76	N.S.	60	31	78	64	61	44
Ganly 2005	N.S.	107	N.A.	30	19	N.S.	52	N.S.	46	N.S.
Cantu 2011	1987-2006	153	76,5	11,7	131	55	N.S.	N.S.	N.S.	N.S.
Choussy 2008	1976-2001	418	65	N.S.	N.S.	38	N.S.	N.S.	N.S.	N.S.
voie endoscopique										
Oker 2018	2002-2015	60	72	N.S.	34	22	75,6	N.A	94,6	N.A
Turri-Zanoni 2015	2000-2011	61	0	N.S.	62	9,8	N.A	N.A	90	N.A
Russel 2018	2004-2014	67	57	N.S.	61	24	90	N.A	N.A	N.A
Camp 2016	1992-2010	123	44	N.S.	66	38	82	74	62	45
Vergez 2014	1998-2010	159	48,4	17,3	32,5	17,6	62	N.A	74	N.A
Nicolai 2016	1997-2013	169	51,5	10,6	42,8	21,3	N.A	N.A	71,7	N.A

- Pour le carcinome épidermoïde naso-sinusien, la série monocentrique de de Almeida et al décrit un taux de contrôle équivalent apporté par la voie endoscopique (np 4) [de Almeida 2015].
- Pour les NO, les taux de contrôle après résection endoscopique étaient comparables aux autres approches chirurgicales (np 4) [Folbe 2009 ; de Bonnecaze 2014 ; de Gabory 2018 (np 4) ; Fu 2016 (np 2)]

La voie endoscopique combine plusieurs avantages techniques :

- Elle évite une voie d'abord externe ORL ou mixte ORL/neurochirurgicale

- L'amplification optique facilite l'inspection muqueuse au moment de l'exérèse tumorale et la discrimination entre tissu sain et tumoral [Verillaud 2012].

- Elle permet d'atteindre les mêmes zones anatomiques que les voies externes de références. La généralisation de cette voie d'abord a permis aux équipes chirurgicales d'étendre leur expérience et de repousser les limites d'exérèse endoscopique endonasale (lame criblée, toit ethmoïdal, avec exérèse si nécessaire de la dure-mère, bulbe olfactif, faux du cerveau, parenchyme cérébral). Herman et al proposent le terme de craniectomie transnasale [Herman 2015 : Rapport SFORL 2015 - Actualités et innovations en cancérologie des VADS]. Ainsi on définit la résection endoscopique étendue (respectant l'intégrité de la dure-mère) avec la résection endoscopique avec craniectomie endoscopique. La chirurgie s'effectue alors en collaboration avec une équipe neurochirurgicale.

- Concernant la reconstruction de la base du crâne, une étude monocentrique, rétrospective de 2011 portant sur 800 patients opérés par voie endoscopique d'une pathologie de la base du crâne retrouvaient moins de 6 % de fuite post-opératoire de LCR et 1,8% de méningites post-opératoire [Kassam 2011] (np4). Une méta-analyse de 2012 a montré les possibilités et la fiabilité de reconstruction de la base du crâne de manière fiable et reproductible en analysant et comparant le résultat de 32 études fournissant 326 patients reconstruits avec des matériaux libres versus 283 par des lambeaux pédiculisés [Harvey 2012] (np3). Deux études rétrospectives multicentriques et une monocentrique regroupant 121 bases du crâne reconstruites après exérèse de cancers naso-sinusiens suivi de radiothérapie ont montré un taux de méningites et de fuite de LCR post-opératoire d'environ 3 % [Vergez 2014, Fonmarty 2016, de Gabory 2018] (np4). Les reconstructions sont mono- ou multicouches. Les matériaux les plus utilisés sont le fascia lata et/ou la graisse abdominale [Castelnuovo 2006 ; Vergez 2014 ; Herman 2015 ; Fonmarty 2016, de Gabory 2018]. Dans le contexte néoplasique surtout pour l'adénocarcinome et le neuroblastome issus de la fente olfactive on évite le lambeau nasoseptal pour des raisons carcinologiques.

Le constat des opérateurs expérimentés est commun : la voie endoscopique permet une exérèse carcinologique complète de même qualité que les voies externes et permet la réalisation de marges chirurgicales contrôlées et identifiables [Goffart 2000 ; Batra 2004-2006; Poetker 2005 ; Buchmann 2006; Castelnuovo 2006 ; Lund 2007 ; Suriano 2007, Carta 2011 ; Verillaud 2012 ; Camp 2014 ; Nicolai 2016 ; Bastier 2016] (np4). L'European Position Paper recommande cette voie chirurgicale, pour des équipes médicochirurgicales entrainées et des patients dont le bilan préthérapeutique optimal s'est assuré de l'absence de contre-indication à la résécabilité [Lund 2010] (np4).

L'intervention impose généralement une désobstruction tumorale endonasale permettant l'identification de la base d'implantation tumorale (fente olfactive pour adénocarcinome et neuroblastome olfactif). La création d'un espace de travail impose régulièrement l'exérèse de la cloison nasale. La résection du rostre vomérien peut faciliter l'exposition opératoire. La coagulation de l'artère sphénopalatine et des artères ethmoidales limite les saignements per et post-opératoires. En

avant, une sinusotomie frontale de type Draf IIb ou III permet d'exposer la table antérieure des sinus frontaux.

La dissection de la tumeur est centrifuge en pratiquant l'exérèse des bases d'implantation tumorale muqueuses, osseuses ou méningées [Moya-plana 2016]. La dissection peut ainsi être menée avec trois, voire quatre instruments avec un abord binarinaire. En regard de l'implantation tumorale, les épaisseurs sus/sous-jacentes sont identifiées avec des marges de sécurités (lame criblée, dure-mère / lame papyracée / paroi antérieure sphénoïdale…)

Le saignement per-opératoire peut être une limite de l'abord endoscopique endonasal. Son contrôle nécessite une équipe chirurgicale et une équipe anesthésique expérimentées [Lund 2010]. Les patients doivent être informés de la possibilité de conversion en abord transfacial en per-opératoire. Sur les 49 patients de la série de Lund et al, trois conversions en abord trans-facial ont été nécessaires [Lund 2007].

L'extension tumorale à l'œil (cône orbitaire), la peau, la face antérieure ou latérale des sinus frontaux et maxillaires, le plancher des fosses nasales, l'atteinte massive du parenchyme cérébral constituent une contre-indication à une exérèse endoscopique endonasale exclusive [Herman 2015 ; Moya Plana 2016] (np4). Les extensions tumorales à la fosse infra-temporale, intra-crâniennes latérales (au-delà d'une ligne verticale passant par le milieu du cône orbitaire), dépassant latéralement la position du nerf optique ou postérieurement du chiasma, les extensions tumorales antérieures qui atteignent les tissues mous de la face sont des contre-indications à la voie endoscopique seule.

5.1.2.2. Morbidités des voies d'abord

1. Voies externes PLN et de degloving

Les différentes séries rétrospectives de la littérature, aux effectifs variables (de 2 à 226 patients), évaluent la morbidité mais les périodes d'inclusion et les durées de suivi post-opératoire ne sont pas toujours connues de manière précise ou elles ne sont pas détaillées pour l'ensemble de la cohorte étudiée (Conley 1979 ; Mertz 1983, Sachs 1984 ; Price 1988 ; Lawson 1989, Maniglia 1995). Lorsqu'elles sont connues, elles sont le plus souvent courtes (Trotoux 1989 ; Sachs 1984 ; Price 1988). Seules deux études rétrospectives post-*degloving* donnent ces informations à long terme avec un recul de 5,5 ans (Howard 1999 ; de Gabory 2007). Cependant, pour Howard et al, l'inclusion des patients a été faite à partir du sixième mois post-opératoire sous-estimant certains symptômes ou complications survenant avant cette date et qui peuvent se modifier au décours de ce délai. Seule une étude propose une évaluation de la qualité de vie après chirurgie carcinologique des sinus de la face (de Gabory 2007) dans laquelle les données recueillies ont été comparées à celle de la morbidité.

a. Morbidité commune

Morbidité per-opératoire

Les durées opératoires et les pertes sanguines sont identiques lors d'une PLN et d'un *degloving* (2h 40 pour 350 ml en moyenne) (de Gabory 2007 ; Sachs 1984 ; Trotoux 1989 ; Conley 1979).

Les durées d'hospitalisation sont comprises entre 5 et 8 jours selon les équipes.

Morbidité post-opératoire

Douleurs

Peu de données sont disponibles concernant les douleurs post-opératoires post-PLN [Lawson 1989]. Quarante-cinq pour cent des patients n'ont pas de douleur faciale ou dentaire après *degloving* (de Gabory 2007). Les autres sont traités par des antalgiques de palier I ou II pour une EVA évaluée en moyenne entre 3 et 4 entre J1 et J12 post-opératoire (de Gabory 2007).

Troubles sensitifs déficitaires du nerf infra-orbitaire

Cette complication n'est pas spécifique de l'une ou l'autre de ces deux voies d'abord. En l'absence de solution de continuité du nerf pour raison carcinologique, il s'agit d'hypoesthésies et/ou de paresthésies transitoires en moyenne de 3 mois, jamais au-delà de 6 mois (Price 1988 ; de Gabory 2007). Elle est sous-estimée par l'ensemble des auteurs (Howard 1999 ; Lawson 1989 ; Mertz 1983). Neel, Bremer et Jegoux ont chacun décrit un patient présentant une anesthésie jugale post-PLN (Neel 1973 ; Bremer 1986 ; Jegoux 2004). Il existe une discordance entre la morbidité recueillie par les opérateurs et les réponses obtenues des patients à un questionnaire de qualité de vie (de Gabory 2007). Elle semble être plus fréquente du côté du volet naso-ethmoïdo-maxillaire et favorisée par la traction sur le nerf infra-orbitaire. **Leur incidence serait vraisemblablement entre 15 à 30 % quelle que soit la voie d'abord** (de Gabory 2007 ; Delank 1994).

Troubles ophtalmologiques

Les nécessités d'exposition exigent le décollement médial et inférieur de la péri-orbite, et la désinsertion de la poulie de réflexion du muscle grand oblique [Alberty 2006 ; Lawson 1989 ; Mertz 1983 ; Myers 1981]. Pour cette raison, il peut exister une diplopie transitoire toujours inférieure à 6 mois chez **5 % des patients** [de Gabory 2007 ; Price 1988 ; Howard 1999 ; Lawson 1989 ; Myers 1981 ; Jegoux 2004]. Ces données de la morbidité sont bien corrélées aux données de qualité de vie [de Gabory 2007].

Il peut exister une amblyopie nécessitant le changement des lunettes de correction chez environ **30 % des patients entre 40 et 80 ans ayant déjà un trouble de la réfraction**. Cette séquelle est probablement la résultante de l'âge, des nécessités d'exposition per-opératoire provoquant un écartement trop prolongé ou trop appuyé sur le globe oculaire, de la radiothérapie post-opératoire sans que l'on puisse savoir quelle est l'importance relative de ces différents facteurs [de Gabory 2007].

Complications lacrymales

Les principales séries de la littérature font part de complications lacrymales que ce soit par voie de *degloving* ou PLN (de Gabory 2007 ; Price 1988 ; Howard 1989 ; Lawson 1989 ; Mertz 1983 ; Myers 1981 ; Vrabec 1994). Il s'agit d'épiphora, d'écoulement sale à l'angle interne de l'oeil et de dacryocystites. L'épiphora tend à être moins fréquent chez les sujets irradiés que chez les sujets non irradiés (de Gabory 2007). Pour certains auteurs, l'incidence des problèmes lacrymaux avancés est faible quelle que soit la voie d'abord (Price 1988 ; Howard 1989 ; Lawson 1989 ; Mertz 1983 ; Myers 1981). Cependant, l'épiphora semble largement sous-estimé à long terme par toutes les équipes. Vrabec parle d'un patient sur 4 (Vrabec 1994). Myers et al parlent de 10 patients sur 32 soit 31,5 % (Myers 1990). En fait, même s'il est épisodique, environ 70 % d'entre eux s'en plaignent du côté de la section de la voie lacrymale et du volet osseux (de Gabory 2007).

En ce qui concerne les épisodes infectieux, il n'apparaît pas de différence évidente entre les patients irradiés ou non [de Gabory 2007]. D'autre part, la morbidité en termes d'épisode infectieux est bien corrélée aux données de qualité de vie et **le risque de présenter un épisode infectieux du sac lacrymal semble être de 10 %** [de Gabory 2007] (np 4).

Ces complications lacrymales peuvent bénéficier d'un traitement per-opératoire ou dans un second temps. Ces différentes attitudes chirurgicales réparatrices permettent d'éviter les épisodes infectieux locaux, elles n'ont que peu ou pas d'efficacité sur l'épiphora, contrairement à certains avis [Lawson 1989]. Celui-ci disparaît ou devient épisodique dans 30 % des cas [de Gabory 2007]. Ils sont toujours présents après dacryocystectomie. Il est vécu par 60 % des patients comme gênant dans la vie quotidienne même s'il est épisodique dans la journée [de Gabory 2007].

L'incidence des épiphoras après PLN ou *degloving* serait d'environ 30 % après réparation des voies lacrymales (np 4).

Complications osseuses

L'incidence de la nécrose du volet osseux naso-ethmoïdo-maxillaire réalisé pour un *degloving* ou une PLN est rarement mentionnée dans la littérature. Lawson et al. parlent de deux volets nécrosés après PLN sur 148 patients [Lawson 1989], 34 volets nécrosés sur 170 patients pour de Gabory et al. [2007]. Sa non-cicatrisation est source de croûtes malodorantes pendant plusieurs mois [de Gabory 2007]. La radiothérapie, la qualité de son aménagement et de sa remise en place apparaissent comme les trois facteurs déterminant de sa pérennité [de Gabory 2007].

L'incidence de cette complication apparaît comprise entre 1,3 et 20 % des patients opérés par voie PLN ou *degloving* et irradiés (np 4).

Conséquences esthétiques

Les perforations cutanées para-canthales sont rares mais existent avec les deux techniques : 2 patients sur 170 pour de Gabory et al, 1 patient sur 60 pour Liétin et al, 1 patient sur 80 pour Jegoux et al. **Leur incidence serait de 1,2 %** (np 4).

Conséquences respiratoires

Les sténoses narinaires sont rares mais peuvent exister : 2 cas sur 48 pour Price, 2 cas sur 46 pour Sachs et al, 1 sur 170 pour de Gabory et al, 2 sur 80 pour Jegoux et al. [Price 1988 ; Sachs 1984 ; de Gabory 2007 ; Jegoux 2004]. D'autres n'en retrouvent aucune [Howard 1999]. La plupart des auteurs ont constaté qu'il existait une hypertrophie de la cicatrice les trois premiers mois qui disparaît par la suite [de Gabory 2007 ; Trotoux 1989 ; Sachs 1984 ; Price 1988]. Elle est prévenue par la réalisation d'un lambeau antérieur muqueux bipédiculé qui sera par la suite suturé au volet par sa berge postérieure, et, par sa berge antérieure à la berge opposée de l'incision endonarinaire et, par l'absence de décalage des sutures endonasales [de Gabory 2007 ; Sachs 1984 ; Price 1988]. Cette complication n'est pas spécifique du *degloving* puisque d'autres auteurs ont, par leur pratique de la PLN, aussi rencontré des sténoses et des synéchies vestibulaires, et, des patients présentant un collapsus narinaire [Lawson 1989 ; Mertz 1983]. **L'incidence de la sténose narinaire se situe entre 0,6 et 4, 3 %** (np 4).

L'évaluation du confort respiratoire ne fait pas partie des données évaluées de manière spécifiques dans la plupart des séries de la littérature. Seule une étude a montré que 96 % des patients ont un

confort respiratoire satisfaisant après *degloving* [de Gabory 2004] (**np 4**). Le *degloving* et la PLN respectent la fonction ventilatoire à condition que l'orifice narinaire soit de calibre normal, que le septum restant soit en rectitude sagittale et que la cavité d'exérèse soit propre **(avis d'experts).**

b. Morbidité spécifique

1. Morbidité de la voie paralatéronasale

Elle est essentiellement esthétique. L'incision habituellement peu ou pas visible est parfois au contraire disgracieuse et entraîne des phénomènes rétractiles provoquant l'ascension de l'aile du nez et la déformation de la partie inférieure de la pyramide nasale : 15 patients sur 148 présentent une séquelle esthétique pour Lawson, 5 sur 228 pour Mertz présentent une cicatrice faciale inacceptable [Lawson 1989 ; Mertz 1983]. Cette cicatrice est d'autant plus visible et traumatisante qu'elle est étendue vers le haut (incision de Labayle) ou vers le bas (incision de weber-Ferguson) [Vrabec 1994].

L'incidence d'une cicatrice jugée comme disgracieuse après PLN serait comprise entre 2,2 et 10,1 % (np 4).

2. Morbidité du degloving

L'avantage indéniable du *degloving* est l'absence de cicatrice faciale. Peu d'informations sont disponibles dans la littérature concernant les modifications esthétiques spécifiques au *degloving*. Price parle d'une déformation narinaire apparaissant six semaines après la chirurgie et disparaissant par la suite [Price 1988].

61,3 % des patients après *degloving* trouvent que leur visage présente des modifications mais il n'existe pas de demande réparatrice pour ces modifications qu'ils jugent comme légères pour 76,5 % d'entre eux. Les patients demandeurs d'une intervention correctrice sont ceux pour lesquels existait une modification esthétique majeure du visage (perforation para-canthale ou déviation de la pyramide nasale) soit **3,5 %** (6/170) des patients [de Gabory 2007]. Ces séquelles esthétiques majeures étaient liées à l'importance du lit d'exérèse carcinologique. Il n'y a pas dans la littérature à notre connaissance de demande de réparation esthétique liée à la voie d'abord de *degloving stricto sensus* **(np 4).**

Les fistules bucco-sinusiennes sont exceptionnelles après *degloving*.

3. Morbidité de la voie de Rouge-Denker

Les complications et séquelles retrouvées dans la littérature sont [Védrine 2005] :

- hypoesthésies et anesthésies du territoire du nerf infra-orbitaire,
- hypoesthésies, anesthésies, névralgie dentaire,
- hématomes sous-cutanés,
- rétractions cutanées en regard du volet (os perdu), invagination de l'aile du nez en profondeur et latéralement avec dysymétrie faciale.
- rétrécissement du vestibule narinaire avec obstruction nasale.

Les incidences respectives de ces complications et séquelles ne sont pas mentionnées dans la littérature. Il apparaît que les inconvénients cosmétiques majeurs expliquent son utilisation aujourd'hui moins fréquente.

À notre connaissance, il n'y a pas de donnée disponible sur l'appréciation du confort respiratoire après Rouge-Denker dans la littérature. Cependant, une étude de 21 patients opérés par voie PLN mais ayant bénéficié d'une maxillectomie médiale emportant l'orifice piriforme ne semble pas avoir de trouble respiratoire malgré la tendance de la valve au collapsus inspiratoire en raison de la diminution considérable des résistances aériennes du côté opéré en l'absence du cornet inférieur (Lueg 1998).

4. Morbidité des voies mixtes ORL et neurochirurgicale

Les complications post-opératoires sont retrouvées dans environ 10 à 50 % des cas à type d'épisode confusionnel d'une durée moyenne de 5 jours principalement chez des patients âgés de plus de 60 ans, trouble qui régresse sans séquelle.

Les fuites de liquide cérébro-spinal peuvent être constatées, elles régressent traditionnellement par simple traitement médical mais peuvent justifier une reprise chirurgicale. Des méningites peuvent également survenir d'évolution le plus souvent favorable sous antibiothérapie [Ganly 2005] (tableau ci-dessous).

Des suppurations sous-cutanées et ostéites du volet peuvent également survenir, elles doivent être traitées chirurgicalement avec dépose du volet entraînant alors des séquelles esthétiques importantes. L'ensemble des complications infectieuses représente environ 10 % des cas.

Les séquelles ophtalmologiques sont essentiellement représentées par des diplopies transitoires d'environ 30 % des cas qui régressent spontanément ou après séances de rééducation orthoptique.

Un larmoiement est également noté dans environ 30 % des cas, il peut rester définitif.

Les séquelles cosmétiques sont essentiellement représentées chez les patients ayant nécessité l'ablation du volet pour ostéite par une dépression frontale, chez les autres par les trous de trépans.

L'anosmie est présente dans 100 % des cas, ces patients présentent par ailleurs de nombreuses croûtes naso-sinusiennes qui gênent leur qualité de vie.

Le taux de mortalité péri-opératoire varie de 0 à 10 %.

5. Morbidité de la voie endoscopique endonasale

Des études cas-témoins françaises et une méta-analyse d'étude rétrospectives ont montré la diminution des durées d'hospitalisation, des complications post-opératoires, sans compromettre le résultat oncologique [Vergez 2012, Grosjean 2015, Meccariello 2015].

Les suites fonctionnelles sont simplifiées par rapport aux résections craniofaciales par voie externe. Ganly et al rapportaient 36.3% de complications et 5 % de mortalité dans une cohorte multicentrique internationale de résections craniofaciales [Ganly 2005]. Dans 2 séries multicentriques nationales AFR/REFCOR regroupant 212 patients ont présenté une complication après exérèse endoscopique d'un adénocarcinome rhinosinusien ou d'un neuroblastome olfactif [Vergez 2014, de Gabory 2018].

Tableau 3 : comparaison de la morbidité des voies externes et de la voie endoscopique pour le traitement chirurgical des ADK et des NO [Ganly 2005, de Gabory 2007, Vergez 2014, de Gabory 2018] (np4).

Incidences des complications (%)	**Voies d'abord**		
	Résection craniofaciale	P.L.N. Degloving	endoscopique
Mortalité	3,6	0	0
Complications systémiques (myocardiques, rénales, urinaires, pulmonaires et métaboliques)	2,6 à 8,2	0	
Troubles de la cicatrisation (infection, déhiscence, nécroses)	14,6 à 19,6	3,5	0
Méningites, BOM, pneumencéphalie	15,8 à 19,2		7
Complications orbitaires (diplopie, amaurose, obstruction voie lacrymale)	1,3 à 5,8	10	1,5
Nécrose du volet osseux	NC	15	
Paresthésies transitoires du V2	NC	17	3,7
Inconfort respiratoire nasal	NC	4	6

Une métanalyse regroupant 1826 patients confirme la diminution significative du taux des complications majeures lors de l'utilisation de la voie endoscopique exclusive en comparaison des voies externes respectivement de 6,6 et 36,7% [Meccariello 2015] (np3).

Des études de qualité de vie réalisées à un an et au-delà de l'intervention ont démontré la supériorité de l'abord endoscopique endonasal [Castelnuovo 2013 ; Su 2014].

Nicolai et al à partir de 169 ADK opérés par voie endoscopique retrouvaient une corrélation de la survenue des complications pour les stades T4b lorsqu'il y avait eu une craniectomie [Nicolai 2016] (np4).

R4 : Il est recommandé de proposer la voie d'abord endoscopique endonasal (en l'absence de contre-indication) en première intention pour l'exérèse chirurgicale d'un cancer naso-sinusien en raison de sa plus faible morbidité et de son équivalence carcinologique (exérèse et marges) aux voies externes **(Accord relatif).**

R5 : Il est recommandé de prévenir le patient d'une conversion en voie externe possible lorsque l'exérèse endoscopique endonasale est réalisée **(Accord relatif)**.

Références :

Alberty J, Hermann W, Mueller C, Rudack C, Stoll W. Aesthetic outcome of transfacial sinus surgery: the patient's view. *Arch Otolaryngol Head Neck Surg*. 2006; 32(11):1190-5.

Arnold A, Ziglinas P, Ochs K, Alter N, Geretschlager A, Ladrach K, et al. Therapy options and long-term results of sinonasal malignancies. *Oral Oncol.* 2012;48(10):1031-7.

Bastier PL, de Gabory L. Design and assessment of an anatomical diagram for sinonasal malignant tumour resection. Rhinology 2016 Dec 1;54(4):361-367.

Batra PS, Citardi MJ, Worley S, Lee J, Lanza DC. Resection of anterior skull base tumors: comparison of combined traditional and endoscopic techniques. *Am J Rhinol.* 2005;19(5):521-8.

Batra PS, Citardi MJ. Endoscopic management of sinonasal malignancy. *Otolaryngol Clin North Am.* 2006;39(3):619-37, x-xi.

Bogaerts S, Vander Poorten V, Nuyts S, Van den Bogaert W, Jorissen M. Results of endoscopic resection followed by radiotherapy for primarily diagnosed adenocarcinomas of the paranasal sinuses. *Head Neck.* 2008;30(6):728-36.

Bremer JW, Neel HB 3rd, DeSanto LW, Jones GC. Angiofibroma: treatment trends in 150 patients during 40 years. *Laryngoscope* 1986;96(12):1321-9.

Buchmann L, Larsen C, Pollack A, Tawfik O, Sykes K, Hoover LA. Endoscopic techniques in resection of anterior skull base/paranasal sinus malignancies. *Laryngoscope.* 2006;116(10):1749-54.

Buchwald C, Bonding P, Kirkby B, Fallentin E. Modified midfacial degloving. A practical approach to extensive bilateral benign tumours of the nasal cavity and paranasal sinuses.*Rhinology*. 1995;33(1):39-42.

Camp S, Van Gerven L, Poorten VV, Nuyts S, Hermans R, Hauben E, et al. Long-term follow-up of 123 patients with adenocarcinoma of the sinonasal tract treated with endoscopic resection and postoperative radiation therapy. *Head Neck*. 2016;38(2):294-300.

Cantu G, Solero CL, Mariani L, Lo Vullo S, Riccio S, Colombo S, et al. Intestinal type adenocarcinoma of the ethmoid sinus in wood and leather workers: a retrospective study of 153 cases. *Head Neck*. 2011;33(4):535-42.

Carta F, Kania R, Sauvaget E, Bresson D, George B, Herman P. Endoscopy skull-base resection for ethmoid adenocarcinoma and olfactory neuroblastoma. *Rhinology*. 2011;49(1):74-9.

Casson PR, Bonanno PC, Converse JM. The midface degloving procedure. *Plast Reconstr Surg.* 1974;53(1):102-3.

Castelnuovo PG, Belli E, Bignami M, Battaglia P, Sberze F, Tomei G. Endoscopic nasal and anterior craniotomy resection for malignant nasoethmoid tumors involving the anterior skull base. *Skull Base*. 2006;16(1):15-8.

Castelnuovo P, Lepera D, Turri-Zanoni M, Battaglia P, Bolzoni Villaret A, Bignami M, Nicolai P, Dallan I. Quality of life following endoscopic endonasal resection of anterior skull base cancers. J Neurosurg. 2013 Dec;119(6):1401-9.

Cheesman AD, Lund VJ, Howard DJ. Craniofacial resection for tumors of the nasal cavity and paranasal sinuses. Head Neck Surg. 1986 Jul-Aug;8(6):429-35.

Choussy O, Ferron C, Védrine PO, Toussaint B, Liétin B, Marandas P, et al. Adenocarcinoma of Ethmoid: a GETTEC retrospective multicenter study of 418 cases. *Laryngoscope.* 2008;118(3):437-43.

Conley J, Price JC. Sublabial approach to the nasal and nasopharyngeal cavities. *J Am Surg.* 1979;138(4):615-8.

Darrouzet V, San-Galli F, Portmann D, Liguoro D, Stoll D, Pinsolle J, Bébéar JP. [Transfrontonasal approach: development of a mixed approach to ethmoid tumors. Experience of 12 cases]. *Rev Laryngol Otol Rhinol* (Bord) 1993;114(3):217-20.

Dave SP, Bared A, Casiano RR. Surgical outcomes and safety of transnasal endoscopic resection for anterior skull tumors. *Otolaryngol Head Neck Surg* 2007;136:920-927.

De Almeida JR, Su SY, Koutourousiou M, Vaz Guimaraes Filho F, Fernandez Miranda JC, Wang EW, et al. Endonasal endoscopic surgery for squamous cell carcinoma of the sinonasal cavities and skull base: Oncologic outcomes based on treatment strategy and tumor etiology. *Head Neck*. 2015;37(8):1163-9.

De Bonnecaze G, Chaput B, Al Hawat A, Filleron T, Vairel B, Serrano E, et al. Long-term oncological outcome after endoscopic surgery for olfactory esthesioneuroblastoma. *Acta Otolaryngol.* 2014;134(12):1259-64.

De Gabory L, Stoll D : Evaluation du degloving dans la chirurgie des tumeurs du massif facial : à propos de 170 cas. In XXXVIIIème rapport de la Société Française de Carcinologie Cervico-Faciale : Les voies d'abord du massif facial et des cavités naso-sinusiennes. Fontanel JP, Klossek JM. *édition EDK,* Paris 2007: p 179-189.

de Gabory L, Maunoury A, Maurice-Tison S, Merza Abdulkhaleq H, Darrouzet V, Bébéar JP, Stoll D. Long-term single-center results of management of ethmoid adenocarcinoma: 95 patients over 28 years. Ann Surg Oncol. 2010 Apr;17(4):1127-34.

de Gabory L, Verillaud B, Rumeau C, Herman P, Jankowski R, Michel J, de Kermadec H, Coste A, Mortuaire G, Righini C, Reyt E, Choussy O, Trévillot V, Crampette L, Serrano E, Tsaranazy A, Bastier PL, Vergez S. Multicenter assessment of exclusive endoscopic endonasal approach for the treatment of 53 olfactory neuroblastomas. Head Neck. 2018 May;40(5):1000-1007.

Delank KW, Franzen W, Hüttenbrink KB, Stoll W. [Long-term results of lateral rhinotomy with medial maxillo-ethmoidectomy]. *Laryngorhinootologie* 1994;73(5):270-3.

Folbe A, Herzallah I, Duvvuri U, Bublik M, Sargi Z, Snyderman CH, et al. Endoscopic endonasal resection of esthesioneuroblastoma: a multicenter study. *Am J Rhinol Allergy.* 2009;23(1):91-4.

Fonmarty D, Bastier PL, Lechot A, Gimbert E, de Gabory L. Assessment of Abdominal Fat Graft to Repair Anterior Skull Base after Malignant Sinonasal Tumor Extirpation. Otolaryngol Head Neck Surg. 2016;154(3):540-6.

Fu TS, Monteiro E, Muhanna N, Goldstein DP, de Almeida JR. Comparison of outcomes for open versus endoscopic approaches for olfactory neuroblastoma: A systematic review and individual participant data meta-analysis. *Head Neck*. 2016;38 Suppl 1:E2306-16.

Ganly I, Patel SG, Singh B, Kraus DH, Bridger PG, Cantu G, et al. Complications of craniofacial resection for malignant tumors of the skull base: report of an International Collaborative Study. *Head Neck*. 2005;27(6):445-51.

Goffart Y, Jorissen M, Daele J, Vander Poorten V, Born J, Deneufbourg JM, et al. Endoscopic treatment of esthesioneuroblastoma: a minimally invasive approach combined with radiation therapy. *Acta Otorhinolaryngol Belg*. 2007;136(1):104-7.

Goffart Y, Jorissen M, Daele J, Vander Poorten V, Born J, Deneufbourg JM, et al. Minimally invasive endoscopic management of malignant sinonasal tumours. *Acta Otorhinolaryngol Belg*. 2000; 54(2):221-32.

Grosjean R, Gallet P, Baumann C, Jankowski R. Transfacial versus endoscopic approach in the treatment of woodworker's nasal adenocarcinomas. *Head Neck*. 2015;37(3):347-56.

Hadjean E, Klap P, Thurel A, Sicot H, Tran Ba Huy P. [The transfacial flap in surgery of tumors of the middle and posterior 3d of the face and base of the skull. Its use as a means of approach and reconstruction]. *Ann Otolaryngol Chir Cervicofac*. 1985;102(7):479-85.

Harvey RJ, Parmar P, Sacks R, et al. Endoscopic skull base reconstruction of large dural defects: a systematic review of published evidence. Laryngoscope. 2012;122:452-459.

Herman P. Chirurgie endoscopique des cancers naso-sinusiens. In: Masson E, editor. Actualités et innovations en cancérologie des voies aéro-digestives supérieures 2015.

Howard DJ, Lund VJ. The midfacial degloving approach to sinonasal disease. *J Laryngol Otol.* 1992;106(12):1059-62.

Howard DJ, Lund VJ, Wei WI. Craniofacial resection for tumors of the nasal cavity and paranasal sinuses: a 25-year experience. *Head Neck*. 2006;28(10):867-73.

Jegoux F, Ferron C, et al. [Ethmoid adenocarcinoma: trans-facial approach for anterior skull base resection. a series of 80 cases]. *Ann Otolaryngol Chir Cervicofac.* 2004;121(4):213-21.

Kassam AB, Prevedello DM, Carrau RL, et al. Endoscopic endonasal skull base surgery: analysis of complications in the authors' initial 800 patients. J Neurosurg. 2011;114:1544-1568.

Knegt P P, Ah-See KW, et al. Adenocarcinoma of the ethmoidal sinus complex: Surgical debulking and topical fluorouracil may be the optimal treatment. *Archives of Otolaryngology - Head and Neck Surgery* 2001;127(2):141-6

Kuhn UM, Mann WJ, Amedee RG. Endonasal approach for nasal and paranasal sinus tumor removal. *ORL J Otorhinolaryngol Relat Spec*. 2001;63(6):366-71.

Lawson W, Le Benger J, Som P, Bernard PJ, Biller HF. Inverted papilloma: an analysis of 87 cases. *Laryngoscope.* 1989;99(11):1117-24.

Liétin B, Mom T, Avan P, Llompart X, Kemeny JL, Chazal J, Russier M, Gilain L. Adenocarcinomas of the ethmoid sinus: retrospective analysis of prognostic factors]. Ann Otolaryngol Chir Cervicofac. 2006 Nov;123(5):211-20

Lueg EA, Irish JC, Roth Y, Brown DH, Witterick IJ, Chapnik JS, et al. An objective analysis of the impact of lateral rhinotomy and medial maxillectomy on nasal airway function. *Laryngoscope* 1998;108(9):1320-4.

Lund VJ, Stammberger H, Nicolai P, Castelnuovo P, Beal T, Beham A, et al. European position paper on endoscopic management of tumours of the nose, paranasal sinuses and skull base. *Rhinol* Suppl. 2010;22:1-143.

Lund V, Howard DJ, Wei WI. Endoscopic resection of malignant tumors of the nose and sinuses. *Am J Rhinol.* 2007;21(1):89-94.

Maniglia AJ, Phillips DA. Midfacial degloving for the management of nasal, sinus, and skull-base neoplasms. *Otolaryngol Clin North Am.* 1995;28(6):1127-43.

Manjunath L, Derousseau T, Batra PS. Prognostic value of surgical margins during endoscopic resection of paranasal sinus malignancy. *Int Forum Allergy Rhinol.* 2015;5(5):454-9.

Meccariello G, Deganello A, Choussy O, Gallo O, Vitali D, De Raucourt D, et al. Endoscopic nasal versus open approach for the management of sinonasal adenocarcinoma: A pooled-analysis of 1826 patients. *Head Neck*. 2016;38 Suppl 1:E2267-74.

Mertz JS, Pearson BW, Kern EB. Lateral rhinotomy. Indications, technique, and review of 226 patients. *Arch Otolaryngol.* 1983;109(4):235-9.

Moya-Plana A, Bresson D, Temam S, Kolb F, Janot F, Herman P. Development of minimally invasive surgery for sinonasal malignancy. *Eur Ann Otorhinolaryngol Head Neck Dis.* 2016;133(6):405-11.

Myers EN, Schramm VL Jr, Barnes EL Jr. Management of inverted papilloma of the nose and paranasal sinuses. *Laryngoscope* 1981;91(12):2071-84.

Neel HB 3rd, Whicker JH, Devine KD, Weiland LH. Juvenile angiofibroma. Review of 120 cases. *Am J Surg.* 1973;126(4):547-56.

Nicolai P, Castelnuovo P, Lombardi D, Battaglia P, Bignami M, Pianta L, et al. Role of endoscopic surgery in the management of selected malignant epithelial neoplasms of the naso-ethmoidal complex. *Head Neck*. 2007;29 (12):1075-82.

Nicolai P, Schreiber A, Bolzoni Villaret A, Lombardi D, Morassi L, Raffetti E, et al. Intestinal type adenocarcinoma of the ethmoid: Outcomes of a treatment regimen based on endoscopic surgery with or without radiotherapy. *Head Neck*. 2016;38 Suppl 1:E996-E1003.

Nishio N, Fujimoto Y, Fujii M, et al. Craniofacial resection for T4 maxillary sinus carcinoma : managing cases with involvement of the skull base. *Otolaryngology Head and Neck Surgery* 2015:153(2)231-8

Oker N, Verillaud B, Wassef M, Froelich S, Bresson D, Kania R, Herman P. Ethmoidal adenocarcinoma treated by exclusive endoscopic approach: Focus on learning curve and modification of management. Head Neck. 2018 Jan;40(1):126-136.

Poetker DM, Toohill RJ, Loehrl TA, Smith TL. Endoscopic management of sinonasal tumors: a preliminary report. *Am J Rhinol*. 2005;19(3):307-15.

Price JC. The midfacial degloving approach to the central skull-base. *Ear Nose Throat J.* 1986;65(4):174-80.

Price JC, Holliday MJ, Johns ME, Kennedy DW, Richtsmeier WJ, Mattox DE. The versatile midface degloving approach. *Laryngoscope* 1988;98(3):291-5.

Roux FX, Pages JC, Nataf F, Devaux B, Laccourreye O, Menard M, Brasnu D. [Malignant ethmoid-sphenoidal tumors. 130 cases. Retrospective study]. *Neurochirurgie* 1997;43(2):100-10.

Russel A, Nguyen DT, Vigouroux C, Gallet P, Vignaud JM, Rumeau C, Jankowski R. Compartmentalized endoscopic resection of the olfactory cleft for nasal intestinal adenocarcinomas. Head Neck. 2018 Nov;40(11):2389-2398.

Sachs ME, Conley J, Rabuzzi DD, Blaugrund S, Price J. Degloving approach for total excision of inverted papilloma. *Laryngoscope* 1984;94(12 Pt 1):1595-8.

Shay A, Ganti A, Raman A, Kuhar HN, Auger SR, Eggerstedt M, Patel T, Kuan EC, Batra PS, Tajudeen BA. Survival in low-grade and high-grade sinonasal adenocarcinoma: A national cancer database analysis. Laryngoscope. 2020 Jan;130(1):E1-E10.

Snyderman CH, Carrau RL, Kassam AB, Zanation A, Prevedello D, Gardner P, et al. Endoscopic skull base surgery: principles of endonasal oncological surgery. *J Surg Oncol*. 2008;97(8):658-64.

Stammberger H, Anderhuber W, Walch C, Papaefthymiou G. Possibilities and limitations of endoscopic management of nasal and paranasal sinus malignancies. *Acta Otorhinolaryngol Belg*. 1999;53(3):199-205.

Su SY, Kupferman ME, DeMonte F, Levine NB, Raza SM, Hanna EY. Endoscopic resection of sinonasal cancers. Curr Oncol Rep. 2014 Feb;16(2):369.

Suriano M, De Vincentiis M, Colli A, Benfari G, Mascelli A, Gallo A. Endoscopic treatment of esthesioneuroblastoma: a minimally invasive approach combined with radiation therapy. *Otolaryngol Head Neck Surg*. 2007;136(1):104-7.

Trotoux J, Rivière F, Pierard E, Bonfils P, Cymes M, Bail I, Lachiver X. An approach to tumors of the face by degloving. An elegant treatment of inverted papillomas and various sinus cancers. Values. Limitations and extension]. *Ann Otolaryngol Chir Cervicofac.* 1989;106(5):346-50.

Truilhe Y, Richaud P, Houliat T, Lagarde P, Demeaux H, Stoll D, et al. [Surgical methods of removal of T4 nasopharyngeal malignancies. A preliminary report on 18 cases]. *Ann Otolaryngol Chir Cervicofac.* 2002;119(3):138-45.

Turri-Zanoni M, Battaglia P, Lambertoni A, Giovannardi M, Schreiber A, Volpi L, Bolzoni-Villaret A, Lombardi D, Bignami M, Magnoli F, Facco C, Antognoni P, Nicolai P, Castelnuovo P. Treatment strategies for primary early-stage sinonasal adenocarcinoma: A retrospective bi-institutional case-control study. J Surg Oncol. 2015 Oct;112(5):561-7.

Unger F, Haselsberger K, Walch C, Stammberger H, Papaefthymiou G. Combined endoscopic surgery and radiosurgery as treatment modality for olfactory neuroblastoma (esthesioneuroblastoma). *Acta Neurochir (Wien).* 2005;147(6):595-601; discussion -2.

Védrine L, Bauduceau O, Fayolle M, Le Moulec S, Ceccaldi B. [Combined chemotherapy and radiation therapy for intracranial germinomas. The Val-de-Grace hospital experience]. *Cancer Radiother*. 2005;9(5):335-40.

Vergez S, Martin-Dupont N, Lepage B, De Bonnecaze G, Decotte A, Serrano E. Endoscopic vs transfacial resection of sinonasal adenocarcinomas. *Otolaryngol Head Neck Surg.* 2012;146 (5):848-53.

Vergez S, du Mayne MD, Coste A, Gallet P, Jankowski R, Dufour X, et al. Multicenter study to assess endoscopic resection of 159 sinonasal adenocarcinomas. *Ann Surg Oncol.* 2014;21(4):1384-90.

Verillaud B, Bresson D, Sauvaget E, Mandonnet E, Georges B, Kania R, Herman P. Endoscopic endonasal skull base surgery. Eur Ann Otorhinolaryngol Head Neck Dis. 2012 Aug;129(4):190-6.

Vrabec DP. The inverted Schneiderian papilloma: a 25-year study. *Laryngoscope* 1994;104(5 Pt 1):582-605.

5.2 Radiothérapie

5.2.1. Principes généraux

La radiothérapie est soit exclusive (sans chirurgie préalable) si le patient est inopérable ou la tumeur non-résécable, soit, le plus souvent, postopératoire (ou “adjuvante”), délivrée après le traitement standard qu’est la chirurgie. Dans des situations très particulières de résection microscopiquement incomplète (R1) planifiée, à discuter en RCP de recours avant chirurgie, la place d’une irradiation pré-opératoire pour réduire les marges - à l’image des stratégies utilisées dans d’autres tumeurs (Fu 2018) -, est exceptionnellement une option mais elle ne doit pas être considérée comme une pratique validée hors essai clinique.

Le **délai de réalisation optimal de la radiothérapie post-opératoire** est de 6 semaines. En dessous de 4 semaines, la cicatrisation est rarement acquise et les phénomènes inflammatoires sont encore marqués. Au-delà de 6 semaines la probabilité de rechute tumorale augmente avec l’allongement du délai. Le respect de ce délai résulte bien sûr d’un compromis clinique entre risque de rechute tumorale et acquisition d’une cicatrisation suffisante (que la radiothérapie pourrait sinon compromettre). Ce délai implique aussi d’avoir anticipé d’autres contraintes du circuit de prise en charge multidisciplinaire.

Devant une présentation clinique évocatrice de tumeur avancée, la question des soins dentaires pendant le geste opératoire oncologique peut être abordée en RCP, ce qui permet de limiter les anesthésies, de respecter les délais (15 - 21 jours pour cicatrisation) pour minimiser le rsque d’ostéoradionécrose radique.

Le respect des délais entre chirurgie et radiothérapie implique aussi qu’une **consultation avec l’oncologue radiothérapeute** soit d’emblée prévue et qu’elle ait lieu en tenant compte des contraintes de flux sur les différentes machines de radiothérapie. En effet, chaque patient ayant entre 25 et 35 séances de radiothérapie en situation postopératoire et plus généralement autour de 25 séances, une machine pouvant traiter entre 30 et 60 patients, il est souvent nécessaire de “réserver” une place même si la cicatrisation n’est pas encore totalement acquise. Cette anticipation permet de pallier l’inertie du flux sur les machines de radiothérapie ; elle est également nécessaire du fait du temps de préparation incompressible de préparation d’une radiothérapie (place de scanner avec masque, contourage par l’oncologue radiothérapeute, calcul de dose par les physiciens médicaux / dosimétristes). Les autres soins de support doivent également être anticipés, comme les besoins nutritionnels (diététique, sonde nasogastrique, etc) le cas échéant. **Les contraintes de flux et soins de support** sont également **à anticiper** en cas de radiothérapie exclusive ou de radiochimiothérapie exclusive, c’est à dire sans chirurgie préalable.

Le traitement peut être non seulement bi mais aussi trimodal alors associant non seulement chirurgie-radiothérapie adjuvante dans les 6 semaines mais aussi une chimiothérapie par cisplatine en cas, par exemple, de carcinome épidermoïde avec facteurs histopronostiques défavorables. Dans les autres histologies, l’association du cisplatine est en cours d’investigation dans le cadre d’un essai randomisé

de phase 3 GORTEC 2016-02 SANTAL. L'organisation du circuit trimodal peut également être anticipée par audiogramme et bilan sanguin, voire bilan cardiologique. Cependant les flux de patients sont en général moins tendus en oncologie médicale (moins d'inertie du fait de la répartition des cycles de chimiothérapie, généralement une fois toutes les 3 semaines ou, plus rarement, une fois par semaine).

Les indications de radiothérapie dépendent des particularités et facteurs histopronostiques propres à chaque type histologique (voire chapitres histologie-spécifiques). Elles nécessitent une discussion en RCP de recours et doivent être personnalisées. Compte tenu de la proximité des sinus avec des structures dites radiosensibles (typiquement le nerf optique), à risque de dommage du fait des doses de radiothérapie, la technique et la qualité de l'irradiation (voir 5.2.1) sont des éléments importants pour le contrôle tumoral et la morbidité.

5.2.2. Techniques de radiothérapie

La radiothérapie conformationnelle avec modulation d'intensité (RCMI en Français, IMRT en anglais) est la technique d'irradiation de référence dans les tumeurs des sinus sur la base de plusieurs études rétrospectives (Daly 2007, Duprez 2012). La radiothérapie conformationnelle, "conventionnelle", "3D", n'est plus recommandée hors exception car ces tumeurs étant situées près d'organes dommageables par la radiothérapie, la radiothérapie 3D ne permet pas de "sculpter", conformer suffisamment la dose à la tumeur sans irradier les organes nobles et sains de proximité.
La RCMI conforme la dose grâce aux collimateurs multilames (caches faits d'alliages métalliques intégrés dans la tête de l'appareil de radiothérapie, activés par ordinateur relié à l'appareil de radiothérapie, et permettant de "forcer les gradients de dose" pour cacher et protéger certains organes des dommages de l'irradiation). La RCMI diffère également de la radiothérapie 3D parce qu'elle est réalisée en "planimétrie inverse", c'est à dire que les objectifs cliniques de dose à la tumeur et ceux de dose à ne pas dépasser aux organes sains sont définis *a priori* dans un logiciel de radiothérapie. Ce logiciel utilise un algorithme qui agit sur la façon de délivrer la radiothérapie pour aboutir à une irradiation optimale de la tumeur d'une part et de protection des organes sains d'autre part en fonction des objectifs cliniques initiaux.

Le terme "RCMI" regroupe, en réalité, plusieurs variantes techniques de RCMI dans le langage courant des oncologues radiothérapeutes et pouvant être source de confusion pour les autres spécialistes impliqués dans la prise en charge multidisciplinaire. Ainsi, RCMI désigne actuellement, par défaut, de la RCMI rotationnelle de type "VMAT" mais la tomothérapie, qui est en fait un nom de marque, est utilisé dans le langage courant comme un terme générique. Les notions techniques de ces différentes variantes de RCMI sont brièvement précisées ci-dessous.
Dans les années 2000, la RCMI statique, alors nommée RCMI, était la seule RCMI disponible en France. Elle comportait des étapes pas à pas qui allongeaient la durée de séance à environ 20 minutes contre < 5 minutes en radiothérapie 3D. La RCMI rotationnelle par VMAT ou tomothérapie a

remplacé la RCMI statique et permis de réduire le temps d'irradiation par séance à 4-10 minutes, ce qui est primordial pour améliorer les flux de patients (cf 5.2.1). Des évaluations médicoéconomiques ont, par ailleurs, montré une équivalence en termes de répartition de la dose d'irradiation dans les tumeurs et organes sains par VMAT (nom de marque Rapidarc® par exemple) ou tomothérapie (Bibault 2017), ces deux techniques de RCMI peuvent dont être utilisées indifféremment.
Cette confusion entre termes génériques et noms de marque existe aussi en radiothérapie stéréotaxique. Cette dernière peut utiliser des accélérateurs dédiés comme Cyberknife en rayons X et le Gammaknife® en rayons gamma de Cobalt 60, ou des accélérateurs polyvalents en rayons X qui font de la RCMI et de la radiothérapie stéréotaxique. Les indications de radiothérapie stéréotaxique concernent, pour l'instant, surtout les situations de ré-irradiation sur tumeur en place ou reliquat tumoral après chirurgie dans des cas très sélectionnés.

La RCMI permet, à taux de contrôle local équivalent, de réduire les effets secondaires de la radiothérapie conformationnelle grâce à un gradient de dose plus élevé lorsque la tumeur est à proximité d'organes à risque (Linthout 2000, Daly 2007, Duprez 2012). Compte tenu des hétérogénéités et interfaces multiples dans la région rhinosinusienne (interface air-tissu et possibles modifications de réplétion des cavités aériques dans le temps), un double calcul utilisant un algorithme de calcul de dose adapté peut avoir un intérêt dans ces localisations, en particulier lorsque plusieurs niveaux de doses sont requis et que la modulation (mouvements des collimateurs de protection) est complexe.

Pour les tumeurs non résécables, la radiothérapie exclusive est réalisée en RCMI ou peut être réalisée par protonthérapie (Patel 2014, Pasalic 2020). En RCMI, l'utilisation de champs non coplanaires peut entrainer une amélioration des paramètres dosimétriques de couverture des volumes cibles, et d'épargne des tissus sains (Orlandi, Giandini et al. 2014). Pour les carcinomes adénoïdes kystiques non résécables, la radiothérapie exclusive est réalisée en RCMI ou protonthérapie. Une carbonethérapie peut être dans le cadre d'essais thérapeutiques notamment l'essai ETOILE.

La prescription de radiothérapie est un processus comportant plusieurs étapes successives.

Préparation : examens utiles
La radiothérapie, y compris en RCMI, nécessite une **préparation buccodentaire** dont les principes généraux sont communs à ceux des cancers des VADS. Les extractions pour les tumeurs rhinosinusiennes peuvent cependant être adaptées en fonction des volumes cibles et de la dose prévisionnelle aux glandes salivaires, au maxillaire et à la mandibule. Le risque d'ostéoradionécrose est moindre sur le maxillaire comparativement à la mandibule du fait d'une vascularisation artérielle comportant des suppléances. Des algorithmes de minimisation des artéfacts liés aux matériaux dentaires (amalgames, couronnes, implants, non amovibles si ostéointégrés) (MAR) peuvent être utilisés en concertation avec les physiciens médicaux. Il est préférable d'évaluer l'impact de tels

algorithmes sur l'image. Un scanner spectral ou double énergie (DECT) peut apporter une aide, notamment pour la délinéation, mais son apport reste à évaluer (Roele 2017).

L'**imagerie multimodale** repose sur le scanner de radiothérapie fait en position d'irradiation et avec des systèmes d'immobilisation confortables pour le patient et maintenant la tête, le cou et les épaules immobiles. Ce scanner est utilisé pour calculer la dose d'irradiation. Cette imagerie est superposée à une imagerie diagnostique, idéalement par scanner, IRM et TEP-scanner tumeur en place (préopératoire si la radiothérapie est postopératoire, ou au moment du scanner de radiothérapie si la tumeur n'est pas opérée). Cette imagerie à superposer est idéalement faite en conditions de traitement (position et contentions).

Position et préparation pour le **scanner de radiothérapie** (aussi nommé scanner dosimétrique ou scanner de repérage ou scanner de simulation)
Les images scannographiques servant à la planification de radiothérapie sont réalisées en décubitus dorsal, bras le long du corps (et épaules abaissées au maximum), avec un masque personnalisé qui moule le contour du patient du vertex aux épaules et est fait après retrait des éventuelles prothèses amovibles. Un masque thermoformé s'arrêtant sous le menton est envisageable si les aires ganglionnaires ne sont pas traitées. L'extension de la tête doit être maitrisée (angle de Reid, cale tête intermédiaire). L'acquisition des images scannographiques est réalisée en coupes fines <3 mm d'épaisseur, du vertex jusqu'à l'articulation sterno-claviculaire. En l'absence de contre-indication, un second scanner avec injection de produit de contraste en deux temps (tissulaire et vasculaire) peut être utilisé pour la délinéation. Une réduction du FOV (Field Of View) permet d'obtenir une meilleure définition spatiale pour ces images de caractérisation tissulaire. Des reconstructions osseuses peuvent être demandées à partir des imageries scanner. En cas de chirurgie avec plastie de la base du crâne, les images scannographiques doivent être réalisées après retrait de la lame siliconée endonasale soutenant la reconstruction. Si ce retrait n'est pas possible, une discussion radiochirurgicale doit avoir lieu.

Contourage des volumes à irradier ou protéger en radiothérapie
Le contourage (ou délinéation) consiste à définir des régions d'intérêt (ROI) sur toutes les images du scanner de radiothérapie, le plus souvent en coupes axiales, grâce à un logiciel de radiothérapie (treatment planning système TPS) qui utilise des formats non seulement DICOM avec labellisation des ROI. Ce contourage repose sur les définitions précisées ci-dessous et est réalisé par les oncologues radiothérapeutes ou sous leur responsabilité. Le contourage de certaines structures peut être délégué à des "dosimétristes" ou réalisé avec des atlas de contourage automatique.

Définition des cibles tumorales

Volumes cibles primitifs (T)

La définition des volumes cibles primitifs est guidée par une description endoscopique ou chirurgicale et suit un principe de diffusion tumorale commun à la chirurgie. L'imagerie multimodale préopératoire du volume tumoral (GTV pour gross tumor volume, tumeur " visible" cliniquement ou en imagerie) complète le scanner de radiothérapie, sans puis avec injection de produit de contraste iodé (en l'absence de contre-indication). En postopératoire, une cartographie histochirurgicale précise (Bastier 2016) est recommandée pour définir précisément les zones les plus à risque de récidive locale. Le volume cible infraclinique primitif (CTV T) comprend un ensemble de zones d'infiltration microscopique en contiguïté avec la tumeur macroscopique permettant de traiter structures ou compartiments anatomiques. Le volume cible infraclinique primitif varie en fonction des barrières anatomiques, des espaces et des compartiments anatomiques (fissures, méats, canaux) et des zones de diffusion préférentiels le long des muqueuses et périostes, des infiltrations périnerveuses (du nerf V en particulier) et périvasculaires jusqu'en base du crâne. La diffusion tumorale peut se faire par lyse directe à travers les structures osseuses ou cartilagineuses. En cas de doute sur une extension malgré une évaluation radiochirurgicale, la prudence consiste à inclure les zones douteuses / à risque pour limiter le risque de récidive.

Pour les tumeurs de l'ethmoïde, par exemple, l'extension vers le bas atteint la cavité nasale (cloison nasale, cornet inférieur), le vomer, puis le palais dur et les apophyses ptérygoïdes en arrière et latéralement (Guillemin 2021). L'extension postérieure se fait vers le nasopharynx via les choanes puis le clivus, les apophyses ptérygoïdes latéralement et le sinus sphénoïde vers le haut. L'extension supérieure se fait vers la lame criblée puis le lobe frontal, puis le sinus frontal. L'extension latérale atteint la cloison inter-sinusonasale puis le sinus maxillaire, la paroi orbitaire latérale via les foramens ethmoïdaux et la lame papyracée (parfois la paroi orbitaire inférieure), puis l'orbite et le sinus caverneux via la fissure orbitaire supérieure. Elle peut atteindre la fosse ptérygomaxillaire puis le foramen rond directement ou via la fissure orbitaire inférieure en cas d'extension orbitaire. L'extension antérieure se fait vers la voie lacrymonasale homolatérale, l'orbite antérieure, le sinus frontal et les os propres du nez.

Volumes cibles ganglionnaires (N)

En situation d'absence de métastases ganglionnaires cliniques (cN0), les indications d'irradiation et des volumes cibles infracliniques ganglionnaires sont indiquées par type histologique dans les chapitres correspondants.

En situation cN+ sans curage, les ganglions pathologiques sont inclus dans un volume à haut risque haute dose. Les aires ganglionnaires de contiguités et de drainage de la tumeur primitive sont inclues au minimum dans le volume à bas risque.

En situation pN+, les aires ganglionnaires atteintes sont incluses dans un volume à risque intermédiaire, s'il n'y a pas de rupture capsulaire et dans un volume à haut risque en cas de rupture capsulaire.

R8 : Lorsqu'un cancer naso-sinusien est opérable et qu'il existe une extension ganglionnaire, il est recommandé de faire un curage cervical et de discuter par la suite en RCP d'une irradiation adjuvante **(Accord relatif)**.

Objectifs cliniques de dose à atteindre dans la tumeur et à ne pas dépasser dans les organes sains

Dose sur le volume cible tumoral :

En radiothérapie, le modèle veut qu'une augmentation de la dose diminue la probabilité de survie cellulaire. Ainsi en présence de nombreuses cellules (tumeur en place, R2) une dose importante est nécessaire pour avoir une mort cellulaire permettant un contrôle tumoral durable. Réciproquement, une dose plus faible est suffisante dans les zones à faible volume tumoral (invisible à l'imagerie)
Ainsi, en radiothérapie la dose est répartie en 3 niveaux (Giraud, Servagi-Vernat et al. 2013):

- Haut risque : Zone de tumeur en place, ou à très haut risque de récidive en post opératoire (R1 ou en rupture capsulaire)
- Risque intermédiaire : zone tumorale post opératoire sans facteur de risque particulier
- Faible risque : dans les tumeurs en place, la zone autour du volume à haut risque, et dans les aires ganglionnaires à bas risque (cN0 ou pN0)

2 techniques sont possibles pour irradier.

- Irradiation séquentielle : on irradie un champ large jusqu'au niveau de dose des volumes de faible risque (ex : 50Gy en 25x2Gy) puis on irradie le volume à haut risque avec un boost/champ réduit (ex : 16Gy en 8x2Gy jusqu'à avoir ainsi 66Gy).
- Irradiation en boost intégré : l'irradiation des différents volumes se fait tous les jours, mais avec des doses par fraction variable selon les zones à risque (ex : en 33 séances : 66Gy sur le lit tumoral à haut risque à 2Gy/séance, 59,4Gy sur la zone à risque intermédiaire à 1,8Gy/séance et 54,12Gy sur la zone à faible risque à 1,64Gy/séance)

Dans les deux cas, la radiothérapie a lieu 5 jours/7 en général. L'étalement de la radiothérapie doit être respecté. Les interruptions de traitement peuvent être délétères pour le contrôle de la maladie. Elles favorisent la repopulation tumorale.
La technique séquentielle est héritée des irradiations en 2D puis en 3D. La dose nominale habituelle est de 1,8Gy à 2Gy. Elle est de plus en plus délaissée pour la technique en boost intégré qui permet souvent une optimisation plus facile, et la réalisation d'un seul plan de traitement.
Considérant ces 2 éléments, les 3 niveaux de dose correspondent à :

- Haut risque : 66 à 70Gy en 30 à 35 séances
- Risque intermédiaire : 59,4Gy à 63Gy en 30 à 35 séances
- Faible risque : 50Gy à 56Gy en 25 à 35 séances

Ces objectifs de doses doivent être modulés selon les types histologiques. Pour les sarcomes d'Ewing ou les rhabdomyosarcomes, par exemple, la dose est plus faible et adaptée à l'histologie et la réponse en cas de chimiothérapie première.
Certains auteurs recommandent une réévaluation à 50-56 Gy (radiothérapie pré-opératoire d'induction) pour les carcinomes initialement non résécables notamment certains stades T4b, afin de discuter d'une éventuelle résécabilité devant une réponse précoce > 50% (Li 2019). Cette attitude non consensuelle doit être discutée en RCP de recours ou réservée aux essais cliniques.

Les organes à risque (OAR) sont définis par les ROI, organes / structures / tissus susceptibles de recevoir une dose d'irradiation, même faible, et d'être endommagés avec une éventuelle traduction fonctionnelle ou une dégradation de la qualité de vie. Ainsi, ces ROI sont contourés sur le scanner de radiothérapie. Certains OAR nécessitent qu'une IRM soit superposée sur le scanner (en particulier du chiasma). Les recommandations de délinéation de Brouwer et al. (Brouwer 2015) sont la référence mais les spécificités des sous-structures des voies optiques, particulièrement à risque dans les localisations rhinosinusiennes, sont plus spécifiquement décrites dans la revue de la SFRO 2016 (Thariat 2016). On veillera à avoir une continuité dans la délinéation des voies optiques et notamment une absence de zone non contourée entre les nerfs optiques et le chiasma.
Les doses délivrées à ces organes doivent être le plus bas possible mais sans prendre le risque de ne pas irradier suffisamment la tumeur. Des compromis complexes sont parfois nécessaires en cas d'englobement des deux nerfs optiques, aboutissant parfois après discussion concertée et dans le cadre d'une discussion médicophysique du rapport bénéfice / risque, à accepter une dose dépassant le seuil de tolérance à un des deux nerfs optiques.
La contrainte de dose à l'hypophyse peut être difficile à respecter et expose à un déficit d'un ou plusieurs axes hormonaux qu'il conviendra de dépister précocement pour le substituer de manière adéquate (Snyers 2009). La dose à la muqueuse nasale (Yin 2020) est très peu évaluée bien que les symptômes soient de ceux qui impactent le plus le quotidien de la majorité des patients.

Les doses aux OAR doivent être rapportées en termes de dose maximale pour les organes en série (par analogie à l'électricité) (comme la moelle, les nerfs optiques, le chiasma etc) et la dose moyenne pour les organes en parallèle (comme les parotides).
Une marge (selon le même raisonnement que pour la tumeur, c'est à dire pour prendre en compte par exemple que l'organe bouge) peut être créée pour les voies optiques en fonction de la technique, du masque d'immobilisation et du type d'imagerie de guidage. Il faut par ailleurs noter que les nerfs optiques selon que le regard est nasal (médian) ou temporal (latéral) peuvent se déplacer de l'ordre de 3 mm dans le cône orbitaire ; des consignes d'occlusion palpébrale et regard en bas lors du scanner et des séances de radiothérapie permettent une fixation stable du regard. Les contraintes ci-dessus s'appliquent en l'absence d'atteinte de la structure et pour les organes non pairs.

Le tableau 4 résume les différentes contraintes pour les OAR (doses en Gy) (Lambrecht 2018).

Tableau 4 : contraintes de doses en radiothérapie aux organes à risques (OAR) spécifiques aux tumeurs naso-sinusiennes

OAR	Dose maximale	Dose moyenne	Autre dose d'intérêt
Tronc cérébral (TC)	54		
Chiasma optique	50-54		D1%<45Gy
Nerf optique	50-54		jusqu'à 54-55 homolatéral Risque de cécité à 5 ans 0–5% : des compromis sont parfois nécessaires en cas d'atteinte orbitaire. Dès lors., il convient de discuter avec le patient une prise de risque amenant à une probabilité de complication sévère unilatérale a 5 ans > 5% en acceptant une dose plus élevée sur un des nerfs optiques
Rétine			Il convient d'éviter tout point chaud sur la zone maculaire et de limiter la dose si possible à 40 Gy sur la rétine temporale (du côté de la macula par rapport au nerf optique)
Cornée	30-50 (kératite aiguë) 40-50 (Œdème) 60 (20 Gy en séance unique) (ulcération chronique)		
Globes oculaires	35		Dmoyenne < 60 (fonte purulente) Œil total V30 Gy < 50% V50 Gy < 30%
Cristallins	15		dose la plus faible possible sachant que des opacités cristalliniennes radiques peuvent apparaitre en deca de cette dose (0,5-2) et qu'une chirurgie de la cataracte radique ne se complique généralement pas Dmoyenne 5-8 (retentissement visuel)
Paupières		< 30 (aigu) < 60 (tardif)	Perte des cils < 50 (chronique)
Glandes lacrymales		< 35	Dmax au canal lacrymal < 65.
Hypophyse	55	<45	Dmax = 45–50Gy Cette contrainte est fréquemment difficile à

			respecter en cas de tumeur ethmoïdale. Il convient alors de réaliser un Bilan endocrinien complet et de le surveiller / 6 mois en concertation avec un endocrinologue
Cochlée	40	<45 (hypoacousie) <32 (acouphène)	Si conservation audition primordiale : Dmoyenne ≤ 35 Gy Dose la plus faible possible
Articulations Temporo-Mandibulaires	50		Risque de trismus
Lobes temporaux	60		V60 < 3 cc
Carotides			
Muqueuse nasale		< 40	Les modalités de contourage de la muqueuse nasale non envahie ne sont cependant pas encore consensuelles

Contrôle du positionnement et radiothérapie guidée par l'image (IGRT)

Lorsqu'on prévoit une radiothérapie, l'étape initiale de préparation doit être reproduite à chaque séance quotidienne. Or le patient bouge et peut maigrir, la tumeur peut régresser ou progresser. Des appareils d'imagerie sont donc couplés avec les machines d'irradiation thérapeutique pour vérifier avant chaque irradiation que les faisceaux d'irradiation sont bien dirigés comme prévu.

Pour tenir compte des mouvements du patient malgré son masque, des marges du CTV au PTV sont généralement de 3 à 5 mm selon le site tumoral, la technique et les systèmes d'immobilisation et masque propres à chaque centre en fonction de leur évaluation des incertitudes dans leurs processus de radiothérapie guidée par l'image (IGRT).

L'irradiation est guidée par une imagerie de contrôle du positionnement dans la salle d'irradiation et dans la position d'irradiation quotidienne avant l'irradiation elle-même. L'IGRT utilise des clichés radiographiques standard ou une imagerie de contrôle scanner (cone-beam computed tomography CBCT) ou MVCT (mega-volt computed tomography, pour la tomothérapie). Compte tenu des spécificités de la radiothérapie pour les tumeurs rhinosinusiennes, (interfaces air-os-tissus mous et modifications de réplétion des cavités rhinosinusiennes au cours d'une irradiation fractionnée), il peut être proposé une IGRT 3D par scanner hebdomadaire (ou devant des modifications cliniques ou radiologiques lors du repositionnement) qui permettra de déclencher une replanification (avec un recalcul de la dose) avec nouveau scanner si le médecin estime que cela est nécessaire (en fonction des contraintes techniques et organisationnelles du service, ainsi que du nombre de séances restantes).

Perspective

Lorsque la radiothérapie est réalisée après chirurgie endoscopique endonasale, elle doit se conformer au compte-rendu histochirurgical décrivant un nombre élevé de zones anatomiques réséquées (généralement 20 à 30) : le chirurgien décrit s'il existe un pied d'implantation tumoral, et note en peropératoire chaque fragment en fonction de sa localisation anatomique précise ; le pathologiste indique ensuite si ce fragment est envahi ou non par de la tumeur.

Par rapport à la RCMI actuelle, les volumes irradiés à forte dose pourraient être réduits après chirurgie endoscopique endonasale par une optimisation de la RCMI rendue encore plus ciblée, et dite en dose painting. Il s'agit d'une modification de la RCMI qui consiste à segmenter les volumes cibles en de petits sous-volumes par niveau de dose (niveau à un équivalent de 66 Gy en cas de résection incomplète, 60 en cas de résection douteuse, 50 en cas de résection complète).

Ce concept de dose hétérogène selon le risque de récidive ou « dose painting » est deja utilisé pour donner une dose ciblée plus élevée dans des zones hypermétaboliques. et sera ici appliqué selon la segmentation histochirurgicale de Bastier et de Gabory (Bastier 2016). Ces sous-volumes seront colligés dans un atlas anatomohistoscannographique manuel de cette région.

Il s'agit ainsi de potentiellement diminuer la morbidité de la radiothérapie postopératoire en réduisant la dose aux tissus sains avoisinants por exploiter pleinement la diminution de morbidité de la chirurgie endoscopique endonasale. Un PHRC interrégional (sinocaRT, présenté au REFCOR) est en cours pour tester cette méthodologie et son impact sur la réduction des toxicités (notamment nasales, otologiques, endocriniennes, etc) de la radiothérapie, au contrôle tumoral au moins équivalent à celui obtenu en RCMI telle que pratiquée actuellement.

5.2.3. Complications de la radiothérapie

On entend généralement par complications (radiques) les effets secondaires de la radiothérapie externe. Il est possible de distinguer les toxicités aigues, survenant en cours de l'irradiation ou au décours immédiat (dans les 3 mois), résolutives dans la majorité des cas en quelques mois, des toxicités tardives, survenant par définition après 3 mois de la fin de l'irradiation et jusqu'à plusieurs dizaines d'années après. Les toxicités aigues et tardives sont classiquement indépendantes et la sévérité des toxicités tardives n'est pas prédite par la sévérité des toxicités aigues. Les toxicités tardives s'accompagnent assez fréquemment de séquelles. Plusieurs échelles (Radiation Therapy Oncology Group RTOG, National cancer Institute Common Terminology Criteria for Adverse Events (CTC) (version actuelle 5), Organisation Mondiale de la Santé OMS (WHO) sont utilisées pour évaluer les toxicités aigues et tardives. Les grades 1-2 sont le plus souvent assimilés à des toxicités minimes à modérées et les grades 3-4 à des toxicités sévères ; le grade 5 correspond au décès et 0 à l'absence de toxicité. On désignera, selon la terminologie de ce rapport de la SFORL, par

complications des toxicités aigues à court (jusqu'à 3 mois) ou moyen terne (3-6 mois) et par séquelles des toxicités tardives des effets secondaires survenant à plus de 6 mois.
Dans le cas des tumeurs des sinus, la radiothérapie, y compris la RCMI, est pourvoyeuse de toxicités significatives et prolongées de la muqueuse nasale (siège de croutes endonasales, parfois hémorragiques et surinfectées, pouvant être douloureuses et nauséabondes) chez près de ¾ des patients à court-moyen termes (Yin 2020). Elle est aussi responsable de toxicités de grade ≥ 2 optiques (yeux, canaux lacrymaux, nerfs optiques, chiasma), auditives, endocriniennes (hypophyse) ou neurologiques (fatigue et cognition, cervelet/encéphale) dans environ 40% des cas à moyen-long termes (Mourad 2013, Duprez 2012, Askoxylakis 2016, Antognoni 2014). Ces toxicités spécifiques s'ajoutent à des toxicités présentes à des degrés divers dans les cancers ORL.

Dysgueusie

L'irradiation de la cavité buccale est responsable de troubles du goût par altération directe de la muqueuse gustative et par hyposialie. Une hyposalivation post-radique peut induire une diminution du gout par insuffisance d'apport des ligands vers leurs récepteurs. Des altérations dentaires, buccales, oropharyngées, une nécrose tissulaire, une surinfection, ou une atteinte des nerfs crâniens peuvent aussi retentir sur le gout. Par ailleurs, une altération de l'odorat profonde altérera le gout. De plus, la chimiothérapie et les thérapies ciblées concomitantes à l'irradiation peuvent altérer le gout de façon directe par stimulation directe des récepteurs, se traduisant le plus souvent par un gout métallique ou chimique. Ces altérations peuvent persister plusieurs semaines après la fin du traitement. Ainsi, la dysgueusie est souvent globale en cas d'irradiation de la cavité buccale. La sensation sucrée est typiquement perdue en 1er lieu, résultant alors en une exacerbation des gouts amer et salé, puis en une perte de la discrimination. L'umami décline pendant la 3ème semaine d'irradiation (Yamashita 2009). Après irradiation, le goût est recouvré, en général, en quelques mois après la résolution de la mucite mais peut persister à minima par altération définitive de certains récepteurs et/ou par hyposalivation séquellaire. La perte de l'umami peut avoir d'importantes répercussions sur les apports nutritionnels et la qualité de vie. La prise en charge d'une dysgueusie commence par l'identification et le traitement des causes réversibles. L'utilisation de méthodes comme la RCMI préservant les parotides a pu conduire à une récupération plus rapide de la salive et du goût. Dans les tumeurs sinusiennes, l'irradiation de la cavité buccale n'est pas systématique comme dans les cancers de l'oropharynx, particulièrement en l'absence d'irradiation ganglionnaire et l'utilisation d'un embout buccal pour séparer la muqueuse linguale du palais osseux.

Dysosmie

La radiothérapie altère l'odorat de manière dose dépendante, avec un seuil à 35-40Gy en moyenne sur l'épithelium olfactif au-delà duquel 50% des patients ont des troubles de la discrimination. Ces troubles débutent à partir de 2 semaines d'irradiation avec une persistance des troubles au-delà de 6 mois., en particulier dans les (Holscher 2005). Lors d'une irradiation sinonasale, aux troubles de l'odorat multifactoriels, s'ajoute une mucite endonasale fréquemment responsable de croûtes

endonasales à court et à long terme. La circulation de l'air est aussi modifiée par l'étendue de la résection.

Hypoacousie

Malgré leur retentissement fonctionnel, les conséquences otologiques de la radiothérapie sont très peu rapportées. La RCMI n'a pas apporté de modifications substantielles (Nutting 2018). Toutes les structures impliquées dans l'audition (transmission et / ou perception) peuvent être impliquées. Or, il est estimé que jusqu'à 40% des patients auraient des effets secondaires aigus au niveau de l'oreille en particulier sous forme d'une otite séreuse réactionnelle et qu'un tiers des patients présente une perte neurosensorielle à moyen long terme (Jereczek-Fossa 2003). La dose totale et le site tumoral sont les facteurs principalement incriminés. Une réduction des doses est généralement réalisée sur les structures de l'oreille interne comme la cochlée mais le tympan et la trompe d'Eustache sont rarement contourés sur les plans de traitement. Les nouvelles techniques d'irradiation amèneront possiblement à optimiser la distribution de dose sur ces structures sous réserve de l'objectif premier de contrôle tumoral. Le traitement des effets aigus à type d'otite moyenne est à ce jour purement symptomatique et en première intention médicamenteux. L'insertion d'un aérateur trans-tympanique peut être discutée en cas d'otite réfractaire avec hypoacousie invalidante. En cas de surdité de perception et ou de cophose bilatérale, des dispositifs implantés peuvent se discuter.

Mucite

La mucite dépend du volume d'irradiation, et son retentissement dépend de l'irradiation de la cavité buccale ou du pharynx. La radiothérapie cause une mucite aigue dans environ 60-70% des cancers de la tête et du cou. Les facteurs favorisant une mucite en rapport avec la tumeur sont en fait directement intriqués avec la taille tumorale et corrélés aux volumes irradiés. D'autres facteurs tels que la dose par séance, la durée d'irradiation et la dose cumulée modifient les profils de toxicité (Vera-Llonch 2006). Les radiochimiothérapies sont responsables de mucites plus sévères par rapport à une irradiation exclusive (Epstein 2012). L'âge, un déficit immunitaire, le statut nutritionnel, un diabète, une insuffisance rénale, la flore buccale, certains facteurs génétiques et la consommation d'alcool et de tabac et l'hygiène parodontale, pourraient influencer la sévérité d'une mucite (Dodd 1999). L'échelle de l'OMS prend en compte des modifications muqueuses, la douleur et le retentissement fonctionnel, l'échelle CTC prend en compte l'examen et le retentissement fonctionnel (Cox 1995, Trotti 2003). Des questionnaires-patients montrent une forte corrélation avec l'examen clinique (Bateman 2011). Des items concernant la mucite sont présents dans la plupart des outils évaluant la qualité de vie comme le questionnaire EORTC HN35 (European Organization for Research and Treatment of Cancer Quality of Life Head and Neck Module)(Sherman 2000).

Une mucite radio-induite se manifeste généralement dans les 2-3 semaines du début de l'irradiation par un inconfort, une sécheresse buccale et un érythème muqueux. En cinquième semaine, il peut apparaitre un érythème franc, une ulcération, et des pseudomembranes. Ces signes peuvent être associés à des douleurs buccales et une odynophagie, et peuvent provoquer une diminution ou une

modification des apports alimentaires, aggravant à son tour la mucite par défaut de cicatrisation, ce qui nécessite parfois une supplémentation orale ou parentérale. Après irradiation, ces symptômes durent encore 2-3 semaines avant d'évoluer vers une résolution plus lente souvent complète en 6 semaines. L'utilisation d'une RCMI peut permettre de réduire la xérostomie mais son bénéfice en aigu sur la mucite n'est pas démontré d'autant que la technique multiplie les points d'entrée et tend ainsi à « disperser les faibles doses » (Rubenstein 2004). Cette RCMI peut être adaptée pour diminuer les volumes irradiés de cavité buccale si cela est compatible avec un bon contrôle carcinologique. A moyen terme, une atrophie muqueuse et des télangiectasies sont souvent observées, de même que parfois et probablement sous-rapportés des douleurs chroniques et une sensibilité muqueuse. Cette sensibilité muqueuse est parfois décrite comme une sensation de brulûres qui traduit possiblement une neuropathie. Une alimentation épicée ou acide et un air sec peuvent exacerber ces symptômes. Cette sensibilité muqueuse peut induire une modification des habitudes alimentaires. La prise en charge de cette mucite tardive comprend la prévention de facteurs aggravants comme une hyposalivation, une infection surajoutée ou le traitement du composant neuropathique de la douleur de mucite.

Hyposalivation et xérostomie

Une diminution radique de la salive (substantiellement améliorée en RCMI par rapport a la radiothérapie 3D (Thariat 2010, Nutting 2011)) augmente le risque de déminéralisation dentaire, de caries et d'infections buccales telles qu'une candidose, et peut conduire à une mucite chronique, des fissures linguales, une dysgueusie, des difficultés d'élocution, une halitose, des douleurs buccales, une impossibilité de porter un appareil dentaire, toutes conditions concourant à une dégradation de la qualité de vie (Epstein 2012). La xérostomie est un symptôme subjectif de bouche sèche qui reflète habituellement une raréfaction de la salive (Meirovitz 2006). L'hyposalivation est mesurée objectivement par le flux salivaire stimulé et non stimulé et la sécrétion des glandes salivaires majeures. Elle n'est pas forcément corrélée avec une perception de bouche sèche. La dose incriminée dans la survenue de dommages irréversibles des glandes salivaires responsable d'une xérostomie ou d'une hyposalivation radiation-induite est de l'ordre de 30 Gy (Toledano 2012). Le degré de destruction des glandes salivaires est à la fois dose- et volume-dépendant et peut être irréversible. Le maximum de récupération salivaire est estimable à 18 mois – 2 ans et la récupération est lentement progressive jusqu'à cette date (Thariat 2010, Nutting 2011). Le traitement d'une xérostomie installée est généralement inefficace. Les facteurs aggravants médicamenteux (anxiolytiques, antidépresseurs, antihypertenseurs ou opioïdes), appareils dentaires et le régime doivent être adaptés. Les substituts salivaires n'ont qu'un effet transitoire de confort.

Ces effets sont rapportés *aminima* lors d'irradiations rhinosinusiennes si celles-ci ne comportent pas d'irradiation ganglionnaire cervicale.

Radiodermite

Une radiodermite, toxicité cutanée secondaire à une irradiation externe, survient chez environ 95% des patients irradiés à des degrés divers (la plupart du temps minime en RCMI) selon la présence de facteurs de risque. Les facteurs de risque pour une radiodermite peuvent être liés au patient ou au traitement : type/qualité des faisceaux, dose totale et fractionnement, site et taille des champs, zones de recoupe de champs, l'utilisation concomitante de traitements radiopotentialisants éventuels (radiochimiothérapie) (Bernier 2011). En général, le risque de radiodermite est proportionnel au degré d'exposition cutanée à l'irradiation. Cette radiodermite peut être aigue ou chronique, et s'exprimer par un érythème localisé, une dépilation, une ulcération, et exceptionnellement jusqu'à une nécrose, et par ailleurs peut comporter un œdème, une fibrose. Cette radiodermite peut être douloureuse et/ou gênante et altérer la qualité de vie. De plus, une radiodermite sévère peut nécessiter des modifications ou retards de traitement, susceptibles d'obérer l'efficacité de la radiothérapie. Une radiodermite aigue survient dans les 90 jours de l'initiation de la radiothérapie. En particulier, un érythème et un œdème peuvent apparaitre en quelques heures ou jours par relargage de cytokines causant une dilatation capillaire, une infiltration leucocytaire, et un œdème localisé. Une sécheresse et une dépilation peuvent être observées en quelques jours ou semaines par dommages des glandes sébacées et des follicules de la couche dermique. Une desquamation sèche, caractérisée par une xérose, un prurit, typiquement survient après la 3ème semaine ou après une dose cumulative de 30 Gy par destruction des cellules souches basales. Une desquamation sèche est habituellement résolutive en 1-2 semaines. Une desquamation exsudative, se manifestant par un derme rouge exposé et un suintement séreux survient après 4-5 semaines et des doses cumulatives de 45-60 Gy au niveau des cellules souches basales. Une radiodermite exsudative est habituellement résolutive en 3-4 semaines (McQuestion 2006). Des effets tardifs peuvent être observés et consistent en une atrophie cutanée, une fibrose, des télangiectasies, et des changements de pigmentation.

Œdème

L'apparition d'un œdème radique dans les semaines ou mois qui suivent le début de l'irradiation est un phénomène fréquent. Sa prévalence exacte chez les patients irradiés est cependant difficile à évaluer. Le retentissement fonctionnel est mieux évalué au niveau laryngé qu'au niveau d'autres régions anatomiques. Des contraintes de dose peuvent être appliquées pour limiter le risque d'œdème laryngé post radique (30-35 Gy) et une dysphagie par irradiation des constricteurs du pharynx (50 Gy), sous réserve du contrôle tumoral (Rancati 2009, Debelleix 2010). Plus récemment, il a été mis en évidence qu'une dysphagie aigue en cours d'irradiation était multifactorielle en rapport avec une irradiation des constricteurs du pharynx, une mucite douloureuse une xérostomie ou une hypersialorrhée, mais aussi un œdème des tissus mous. Une autre forme expression d'œdème post radique, très fréquente, est l'apparition d'un œdème sous-mentonnier, autrement appelé jabot. Il peut apparaitre après irradiation exclusive, notamment des aires ganglionnaires. Il peut être favorisé par une chirurgie d'évidement ganglionnaire, qui augmente le risque de fibrose. Il se traite par kinésithérapie de drainage.

Syndrome algique

La cause de douleur la plus fréquente en cours de radiothérapie est liée à une mucite. La radiochimiothérapie concomitante augmente la fréquence, la sévérité, et la durée de la mucite (Bernier 2004). Ces douleurs sont mixtes, nociceptives et neuropathiques.

Dysphagie

La prévalence de la dysphagie varie entre 28% et 51% selon les études et selon le site anatomique et le stade de l'atteinte tumorale. La sévérité de la dysphagie après radiochimiothérapie dépend de la dose totale, du fractionnement, des volumes cibles, de la technique d'irradiation, d'une chimiothérapie associée de facteurs de prédisposition individuels, d'une nutrition parentérale et du statut tabagique (Meyer 2012). La RCMI permettrait, sous réserve d'une couverture optimale des volumes cibles tumoraux qui n'est pas possible pour des tumeurs de l'hypopharynx ou lorsque les ganglions rétro pharyngés sont dans les volumes cibles, d'épargner les constricteurs du pharynx des zones recevant de fortes doses d'irradiation (Feng 2010). La base de langue, le larynx et les structures nerveuses pourraient aussi être maintenues dans des doses inférieures à 50 Gy avec les réserves émises ci-dessus. Le rôle des soins de support et de la rééducation de la déglutition est important.

Complications dentaires

La majorité des complications dentaires peuvent être attribuées à des modifications qualitatives et quantitatives de la salive. L'apparition d'un foyer infectieux dentaire peut être le facteur déclenchant d'une ostéoradionécrose. Malgré la RCMI, l'ostéoradionécrose de grade 3-4 atteint encore 9% des patients à 5 ans selon les séries de cancers ORL. Cette problématique est cependant rare en l'absence d'irradiation ganglionnaire dans les cancers des sinus. Des nécroses osseuses du massif facial sont possible mais exceptionnelles. Elles peuvent être observées en postopératoire avec des facteurs favorisants multiples dont la chirurgie.

Asthénie ou "fatigue"

L'asthénie en cours d'irradiation thérapeutique des voies aérodigestives supérieures ou au décours immédiat est probablement sous-évaluée. Une étude prospective a été réalisée chez 117 patients irradiés en exclusif ou en post-opératoire avec une chimiothérapie associée pour la moitié d'entre eux pour évaluer leur asthénie selon un questionnaire en 20 items (Inventaire multidimensionnel sur la fatigue). Ce questionnaire était posé avant irradiation, de façon hebdomadaire pendant puis après irradiation. L'impact de facteurs liés au patient, à la tumeur et/ou au traitement était évalué. Le niveau d'asthénie augmentait en cours d'irradiation avec un maximum à 6 semaines avec ensuite une lente décroissance. L'âge, des problèmes psychologiques et une chirurgie étaient associés à une asthénie basale supérieure. Le niveau d'asthénie basal, l'association à une chimiothérapie en induction ou concomitant, un recours à des corticoïdes et des désordres thyroïdiens étaient associés à une asthénie plus marquée en cours d'irradiation. Ces mêmes critères, à l'exception de la dysthyroïdie, étaient associés à une asthénie après irradiation.

Insuffisances hypophysaires

Du fait de la proximité de l'hypophyse, particulièrement dans les tumeurs éthmoïdales, il est possible d'avoir une insuffisance hypophysaire. L'objectif de dose recommandée est maximum de 45 Gy mais ne peut pas toujours être respecté (Lambrecht 2018). Lors d'une surveillance long terme de patients traités pour des cancers de la cavité nasale et des sinus, Snyers et al. (Snyers 2009) ont retrouvé une insuffisance hypophysaire tardive corticotrope pour 19%, thyréotrope pour 14% des patients, nécessitant substitution, en plus d'insuffisances gonadotropes (19%) et somatotropes (24%), de façon dose dépendante. Une surveillance biologique annuelle peut être proposée comprenant au minimum TSH-T3-T4-Cortisolémie à 8h, adapté selon l'âge et le sexe du patient.

L'enjeu que constituent les toxicités aigues, par exemple par l'adjonction d'une chimiothérapie radiosensibilisante, est lié à la dose intensité de l'irradiation. Au-delà de cette adaptation du traitement et du choix de soins de supports adaptés pour maintenir les chances de contrôle tumoral locorégional, ce sont plus les toxicités tardives, qui lorsqu'elles sont sévères, constituent un facteur limitant de la radiothérapie. Les progrès réalisés grâce aux nouvelles techniques d'irradiation ont indéniablement un potentiel de diminution des complications tardives déteriorant la qualité de vie comme peuvent l'être une xérostomie, et ses conséquences sur l'état dentaire, l'alimentation, l'élocution et la vie de relation. Il existe probablement, au-delà de la variabilité des traitements utilisés, des susceptibilités individuelles qui justifient les recherches actuelles de marqueurs prédictifs simples non invasifs. Sélectionner les indications et les patients, personnaliser les traitements avec le développement d'outils de prédiction des toxicités radio-induites sont donc en plus des développements technologiques et des soins de support un des enjeux des prochaines années.

R9 : Il est recommandé de réaliser la radiothérapie post-opératoire par méthode conformationnelle avec modulation d'intensité (IMRT = RCMI) car elle permet de réduire les effets secondaires de l'irradiation chez les patients traités d'un cancer naso-sinusien **(Accord fort)**.

Références

Antognoni P, Turri-Zanoni M, Gottardo S, Molteni M, Volpi L, Facco C, Freguia S, Mordacchini C, AlQahtani A, Bignami M, Capella C, Castelnuovo P. Endoscopic resection followed by adjuvant radiotherapy for sinonasal intestinal-type adenocarcinoma: Retrospective analysis of 30 consecutive patients. Head Neck. 2015 May;37(5):677-84.

Askoxylakis V, Hegenbarth P, Timke C, Saleh-Ebrahimi L, Debus J, Röder F, Huber PE. Intensity modulated radiation therapy (IMRT) for sinonasal tumors: a single center long-term clinical analysis. Radiat Oncol. 2016 Feb 4;11:17.

Bastier, P. L. and L. de Gabory (2016). "Design and assessment of an anatomical diagram for sinonasal malignant tumour resection." Rhinology 54(4): 361-367.

Bateman, E. and D. Keefe (2011). "Patient-reported outcomes in supportive care." Semin Oncol 38(3): 358-361.

Bernier, J., C. Domenge, M. Ozsahin, K. Matuszewska, J. L. Lefebvre, R. H. Greiner, J. Giralt, P. Maingon, F. Rolland, M. Bolla, F. Cognetti, J. Bourhis, A. Kirkpatrick and M. van Glabbeke (2004). "Postoperative irradiation with or without concomitant chemotherapy for locally advanced head and neck cancer." N Engl J Med 350(19): 1945-1952.

Bernier, J., E. G. Russi, B. Homey, M. C. Merlano, R. Mesia, F. Peyrade and W. Budach (2011). "Management of radiation dermatitis in patients receiving cetuximab and radiotherapy for locally advanced squamous cell carcinoma of the head and neck: proposals for a revised grading system and consensus management guidelines." Ann Oncol 22(10): 2191-2200.

Bibault, J. E., S. Dussart, P. Pommier, M. Morelle, M. Huguet, P. Boisselier, B. Coche-Dequeant, M. Alfonsi, E. Bardet, M. Rives, V. Calugaru, E. Chajon, G. Noel, H. Mecellem, S. Servagi Vernat, L. Perrier and P. Giraud (2017). "Clinical Outcomes of Several IMRT Techniques for Patients With Head and Neck Cancer: A Propensity Score-Weighted Analysis." Int J Radiat Oncol Biol Phys 99(4): 929-937.

Brouwer, C. L., R. J. Steenbakkers, J. Bourhis, W. Budach, C. Grau, V. Gregoire, M. van Herk, A. Lee, P. Maingon, C. Nutting, B. O'Sullivan, S. V. Porceddu, D. I. Rosenthal, N. M. Sijtsema and J. A. Langendijk (2015). "CT-based delineation of organs at risk in the head and neck region: DAHANCA, EORTC, GORTEC, HKNPCSG, NCIC CTG, NCRI, NRG Oncology and TROG consensus guidelines." Radiother Oncol 117(1): 83-90.

Cox, J. D., J. Stetz and T. F. Pajak (1995). "Toxicity criteria of the Radiation Therapy Oncology Group (RTOG) and the European Organization for Research and Treatment of Cancer (EORTC)." Int J Radiat Oncol Biol Phys 31(5): 1341-1346.

Daly, M. E., A. M. Chen, M. K. Bucci, I. El-Sayed, P. Xia, M. J. Kaplan and D. W. Eisele (2007). "Intensity-modulated radiation therapy for malignancies of the nasal cavity and paranasal sinuses." Int J Radiat Oncol Biol Phys 67(1): 151-157.

Debelleix, C., Y. Pointreau, C. Lafond, F. Denis, G. Calais and J. H. Bourhis (2010). "[Normal tissue tolerance to external beam radiation therapy: larynx and pharynx]." Cancer Radiother 14(4-5): 301-306.

Dodd, M. J., C. Miaskowski, G. H. Shiba, S. L. Dibble, D. Greenspan, L. MacPhail, S. M. Paul and P. Larson (1999). "Risk factors for chemotherapy-induced oral mucositis: dental appliances, oral hygiene, previous oral lesions, and history of smoking." Cancer Invest 17(4): 278-284.

Duprez, F., I. Madani, L. Morbee, K. Bonte, P. Deron, V. Domjan, T. Boterberg, W. De Gersem and W. De Neve (2012). "IMRT for sinonasal tumors minimizes severe late ocular toxicity and preserves disease control and survival." Int J Radiat Oncol Biol Phys 83(1): 252-259.

Epstein, J. B., J. Thariat, R. J. Bensadoun, A. Barasch, B. A. Murphy, L. Kolnick, L. Popplewell and E. Maghami (2012). "Oral complications of cancer and cancer therapy: From cancer treatment to survivorship." CA Cancer J Clin 62(6): 400-422.

Feng, F. Y., H. M. Kim, T. H. Lyden, M. J. Haxer, F. P. Worden, M. Feng, J. S. Moyer, M. E. Prince, T. E. Carey, G. T. Wolf, C. R. Bradford, D. B. Chepeha and A. Eisbruch (2010). "Intensity-modulated chemoradiotherapy aiming to reduce dysphagia in patients with oropharyngeal cancer: clinical and functional results." J Clin Oncol 28(16): 2732-2738.

Fu, T., C. J. Chin, W. Xu, J. Che, S. H. Huang, E. Monteiro, Y. Alghonaim, J. Ringash and I. J. Witterick (2018). "Impact of neoadjuvant radiation on margins for non-squamous cell carcinoma sinonasal malignancies." Laryngoscope 128(12): 2796-2803.

Giraud P, Servagi-Vernat S. IMRT and head and neck tumors: does differential fractionation have a role?. Cancer Radiother. 2013 Oct;17(5-6):502-7.

Guillemin, F., J. Miroir, L. Piram, R. Bellini, N. Saroul, N. Pham Dang, P. Boisselier, J. Bourhis, V. Calugaru, A. Coutte, P. Graff, Y. Pointreau, S. Racadot, X. S. Sun, J. Thariat, J. Biau and M. Lapeyre (2021). "[Proposal for the delineation of postoperative primary clinical target volumes in ethmoid cancers]." Cancer Radiother. 25(2):200-205.

Holscher, T., A. Seibt, S. Appold, W. Dorr, T. Herrmann, K. B. Huttenbrink and T. Hummel (2005). "Effects of radiotherapy on olfactory function." Radiother Oncol 77(2): 157-163.

Jereczek-Fossa, B. A., A. Zarowski, F. Milani and R. Orecchia (2003). "Radiotherapy-induced ear toxicity." Cancer Treat Rev 29(5): 417-430.

Lambrecht, M., D. B. P. Eekers, C. Alapetite, N. G. Burnet, V. Calugaru, I. E. M. Coremans, P. Fossati, M. Hoyer, J. A. Langendijk, A. Mendez Romero, F. Paulsen, A. Perpar, L. Renard, D. de Ruysscher, B. Timmermann, P. Vitek, D. C. Weber, H. L. van der Weide, G. A. Whitfield, R. Wiggenraad, E. Roelofs, P. W. Nystrom, E. G. C. Troost and E. work package 1 of the taskforce "European Particle Therapy Network" of (2018). "Radiation dose constraints for organs at risk in neuro-oncology; the European Particle Therapy Network consensus." Radiother Oncol 128(1): 26-36.

Li, R., S. Tian, L. Lin, Q. Liu and S. Wang (2019). "Comparative outcome of surgical and nonsurgical therapy for T4bN0M0 sinonasal squamous cell carcinomas." Eur Arch Otorhinolaryngol 276(11): 3113-3122.

Linthout, N., D. Verellen, P. De Coninck, A. Bel and G. Storme (2000). "[Conformal radiotherapy: tomotherapy]." Cancer Radiother 4(6): 433-442.

McQuestion, M. (2006). "Evidence-based skin care management in radiation therapy." Semin Oncol Nurs 22(3): 163-173.

Meirovitz, A., C. A. Murdoch-Kinch, M. Schipper, C. Pan and A. Eisbruch (2006). "Grading xerostomia by physicians or by patients after intensity-modulated radiotherapy of head-and-neck cancer." Int J Radiat Oncol Biol Phys 66(2): 445-453.

Meyer, F., A. Fortin, C. S. Wang, G. Liu and I. Bairati (2012). "Predictors of severe acute and late toxicities in patients with localized head-and-neck cancer treated with radiation therapy." Int J Radiat Oncol Biol Phys 82(4): 1454-1462.

Mourad WF, Hauerstock D, Shourbaji RA, Hu KS, Culliney B, Li Z, Jacobson A, Tran T, Manolidis S, Schantz S, Urken M, Persky M, Harrison LB.Trimodality management of sinonasal undifferentiated carcinoma and review of the literature. Am J Clin Oncol. 2013 Dec;36(6):584-8.
Nicolai, P., P. Castelnuovo, D. Lombardi, P. Battaglia, M. Bignami, L. Pianta and D. Tomenzoli (2007). "Role of endoscopic surgery in the management of selected malignant epithelial neoplasms of the naso-ethmoidal complex." Head Neck 29(12): 1075-1082.

Nutting, C. M., J. P. Morden, M. Beasley, S. Bhide, A. Cook, E. De Winton, M. Emson, M. Evans, L. Fresco, S. Gollins, D. Gujral, K. Harrington, M. Joseph, C. Lemon, L. Luxon, Q. van den Blink, R. Mendes, A. Miah, K. Newbold, R. Prestwich, M. Robinson, P. Sanghera, J. Simpson, M. Sivaramalingam, N. N. Srihari, M. Sydenham, E. Wells, S. Witts, E. Hall and C. Investigators (2018). "Results of a multicentre randomised controlled trial of cochlear-sparing intensity-modulated radiotherapy versus conventional radiotherapy in patients with parotid cancer (COSTAR; CRUK/08/004)." Eur J Cancer 103: 249-258.

Nutting, C. M., J. P. Morden, K. J. Harrington, T. G. Urbano, S. A. Bhide, C. Clark, E. A. Miles, A. B. Miah, K. Newbold, M. Tanay, F. Adab, S. J. Jefferies, C. Scrase, B. K. Yap, R. P. A'Hern, M. A. Sydenham, M. Emson, E. Hall and P. t. m. group (2011). "Parotid-sparing intensity modulated versus conventional radiotherapy in head and neck cancer (PARSPORT): a phase 3 multicentre randomised controlled trial." Lancet Oncol 12(2): 127-136.

Orlandi E, Giandini T, Iannacone E, De Ponti E, Carrara M, Mongioj V, Stucchi C, Tana S, Bossi P, Licitra L, Fallai C, Pignoli E. Radiotherapy for unresectable sinonasal cancers: dosimetric comparison

of intensity modulated radiation therapy with coplanar and non-coplanar volumetric modulated arc therapy. Radiother Oncol. 2014 Nov;113(2):260-6.

Pasalic, D., E. B. Ludmir, P. K. Allen, N. G. Thaker, B. V. Chapman, E. Y. Hanna, S. Y. Su, R. Ferrarotto, B. S. Glisson, J. P. Reddy, G. Brandon Gunn, C. D. Fuller, J. Phan, D. I. Rosenthal, W. H. Morrison, A. S. Garden and S. J. Frank (2020). "Patient-reported outcomes, physician-reported toxicities, and treatment outcomes in a modern cohort of patients with sinonasal cancer treated using proton beam therapy." Radiother Oncol 148: 258-266.

Patel, S. H., Z. Wang, W. W. Wong, M. H. Murad, C. R. Buckey, K. Mohammed, F. Alahdab, O. Altayar, M. Nabhan, S. E. Schild and R. L. Foote (2014). "Charged particle therapy versus photon therapy for paranasal sinus and nasal cavity malignant diseases: a systematic review and meta-analysis." Lancet Oncol 15(9): 1027-1038.

Rancati, T., C. Fiorino and G. Sanguineti (2009). "NTCP modeling of subacute/late laryngeal edema scored by fiberoptic examination." Int J Radiat Oncol Biol Phys 75(3): 915-923.

Roele, E. D., V. Timmer, L. A. A. Vaassen, A. van Kroonenburgh and A. A. Postma (2017). "Dual-Energy CT in Head and Neck Imaging." Curr Radiol Rep 5(5): 19.

Rubenstein, E. B., D. E. Peterson, M. Schubert, D. Keefe, D. McGuire, J. Epstein, L. S. Elting, P. C. Fox, C. Cooksley and S. T. Sonis (2004). "Clinical practice guidelines for the prevention and treatment of cancer therapy-induced oral and gastrointestinal mucositis." Cancer 100(9 Suppl): 2026-2046.

Sherman, A. C., S. Simonton, D. C. Adams, E. Vural, B. Owens and E. Hanna (2000). "Assessing quality of life in patients with head and neck cancer: cross-validation of the European Organization for Research and Treatment of Cancer (EORTC) Quality of Life Head and Neck module (QLQ-H&N35)." Arch Otolaryngol Head Neck Surg 126(4): 459-467.

Snyers A, Janssens GO, Twickler MB, Hermus AR, Takes RP, Kappelle AC, Merkx MA, Dirix P, Kaanders JH. Malignant tumors of the nasal cavity and paranasal sinuses: long-term outcome and morbidity with emphasis on hypothalamic-pituitary deficiency. Int J Radiat Oncol Biol Phys. 2009 Apr 1;73(5):1343-51.

Thariat, J., N. Guevara, P. Y. Marcy, R. J. Bensadoun, E. Bardet and P. Giraud (2010). "Conservation of salivary function and new external head and neck radiation techniques." Eur Ann Otorhinolaryngol Head Neck Dis 127(6): 197-203.

Thariat, J., S. Racadot, Y. Pointreau, P. Boisselier, J. D. Grange, P. Graff and D. C. Weber (2016). "[Intensity-modulated radiotherapy of head and neck cancers: Dose effects on the ocular, orbital and eyelid structures]." Cancer Radiother 20(6-7): 467-474.

Toledano, I., P. Graff, A. Serre, P. Boisselier, R. J. Bensadoun, C. Ortholan, P. Pommier, S. Racadot, G. Calais, M. Alfonsi, V. Favrel, P. Giraud and M. Lapeyre (2012). "Intensity-modulated radiotherapy in head and neck cancer: results of the prospective study GORTEC 2004-03." Radiother Oncol 103(1): 57-62.

Trotti, A., A. D. Colevas, A. Setser, V. Rusch, D. Jaques, V. Budach, C. Langer, B. Murphy, R. Cumberlin, C. N. Coleman and P. Rubin (2003). "CTCAE v3.0: development of a comprehensive grading system for the adverse effects of cancer treatment." Semin Radiat Oncol 13(3): 176-181.

Vera-Llonch M, Oster G, Hagiwara M, Sonis S. Oral mucositis in patients undergoing radiation treatment for head and neck carcinoma. Cancer. 2006;106:329-36.

Yamashita, H., K. Nakagawa, Y. Hosoi, A. Kurokawa, Y. Fukuda, I. Matsumoto, T. Misaka and K. Abe (2009). "Umami taste dysfunction in patients receiving radiotherapy for head and neck cancer." Oral Oncol 45(3): e19-23.

Yin, G., B. Tu and L. Ye (2020). "Correlation of intensity-modulated radiation therapy at a specific radiation dose with the prognosis of nasal mucous damage after radiotherapy." Radiat Environ Biophys 59(2): 245-255.

5.3 Chimiothérapie et traitements systémiques

5.3.1 Principes généraux

Les traitements systémiques en oncologie sont utilisés soit dans un but curatif exclusif (rarement aujourd'hui mais en développement grâce aux progrès de la recherche thérapeutique autour des facteurs prédictifs de réponse et de survie), soit plus fréquemment pour améliorer les résultats oncologiques d'une autre modalité thérapeutique curative (à titre néoadjuvant ou adjuvant) que ce soit en terme de survie sans récidive et de survie globale ou dans l'objectif de limiter les séquelles du traitement curatif , soit enfin dans un but palliatif avec un objectif essentiellement de contrôle des symptômes, d'amélioration de la survie globale et de la qualité de vie.

Les tumeurs malignes des sinus sont à la fois rares et hétérogènes, tant sur l'histologie et les possibilités de traitements curatifs que sur leur cinétique d'évolution. Elles présentent un profil d'évolution essentiellement loco-régional, alors qu'une évolution métastatique n'est observée (toutes tumeurs sinusiennes confondues) que dans 20 % des cas. Dès lors, il est difficile de construire des études prospectives pour évaluer l'utilité des traitements systémiques dans ce cadre et des recommandations claires restent difficiles reposant sur un faible niveau de preuve scientifique. Ainsi, il n'y a aucune AMM spécifique pour l'ensemble des traitements systémiques utilisés dans le traitement des tumeurs sinusiennes.

Cependant, des progrès récents ont été réalisés dans leur description, à la fois histologique, moléculaire et sur la fiabilité des séries de la littérature permettant de proposer des recommandations dans leur prise en charge.

La difficulté à obtenir des données à partir d'un nombre suffisant de patients pour démontrer des hypothèses thérapeutiques, impose une adaptation pragmatique à cette situation. Ainsi, un effort particulier doit être réalisé pour mettre en place des outils informatiques permettant de pouvoir comparer facilement des séries rétrospectives (souvent comme bras de contrôle), et un enregistrement prospectif de patients traités, et des phases 2 de faibles effectifs. De plus, autant que possible ces patients doivent être inclus dans des essais cliniques et/ou référés à des centres entrainés. Le REFCOR a obtenu un financement spécifique de l'INCa, et de ce fait est la base idoine d'enregistrement des patients et de leur évolution sous traitement.

A la fin de chaque chapitre, nous établirons une proposition de recommandation de traitement, dans le but d'une harmonisation entre les centres –hors inclusion dans des essais- pour publication régulière de séries homogènes.

En cas de tumeur volumineuse résécable et pour des patients opérables, ou en cas de tumeur non résécable rapidement progressive la chimiothérapie première (ou néoadjuvante) est souvent proposée pour les carcinomes épidermoïdes, les SNUC, et les esthésioneuroblastomes de haut grade de Hyams, les tumeurs neuro-endocrines. Les arguments en faveur de cette attitude sont multiples :

- le mauvais pronostic habituel des tumeurs volumineuses, qui même après association chirurgie-radiothérapie, présentent un taux d'échec local largement supérieur à celui des autres tumeurs des voies aéro-digestives supérieures

- la difficulté parfois de réaliser une chirurgie en marges saines,

- la chimiosensibilité habituelle de ces 4 types histologiques,

- le bon pronostic des tumeurs en réponse complète après chimiothérapie

- le terrain souvent favorable à la chimiothérapie, les patients ne présentant pas habituellement les co-morbidités liés à l'association éthylo-tabagique

Les associations préférentielles sont :

- Taxotère-Cisplatine-5FU (TPF) dans les carcinomes épidermoïdes et parfois pour les SNUC.

- Cisplatine etoposide pour les carcinomes neuroendocrines peu différentiés et les neuroblastomes

Les modalités et les limites de la chirurgie d'exérèse sont discutées en RCP avant la chimiothérapie d'induction. Il est souvent proposé une évaluation précoce de la réponse et discuté en cas de réponse partielle ou complète d'une radiochimiothérapie exclusive (voir les chapitres spécifiques).

Au stade de maladie avancée sans nouvelle possibilité de traitement local ou de maladie métastatique, les mêmes associations peuvent être proposées mais la qualité de vie prévaut sur la réponse et l'utilisation de bi-chimiothérapie est plutôt réservée à la première ligne thérapeutique quand les mono-chimiothérapies ou autres traitements systémiques seront plutôt la règle sur les lignes ultérieures. Il n'y a pas d'argument pour (ou contre) un traitement de maintenance vraie après une réponse à une première ligne (par exemple parfois réalisée après réponse au doublet platine vinorelbine dans les CAK). Il importe donc autant que possible d'incrémenter la base donnée REFCOR avec les données de réponse et de survie de ces patients.

Il doit être discuté en RCP en cas de maladie oligométastatique et/ou lentement évolutive de la possibilité de traitements ablatifs chirurgicaux, par stéreotaxie radiothérapeutique ou par radiologie interventionnelle, qui ne sont pas antinomiques des traitements systémiques.

5.3.2 Types de traitements systémiques

On regroupe artificiellement les traitements systémiques sous les appellations chimiothérapie, traitement anti- hormonal, thérapie ciblée ou immunothérapie. Chacun de ces types d'agent peut avoir sa place au cours de la prise en charge des tumeurs sinusiennes et nous ne développerons pas leur précautions d'emploi qui n'ont pas de spécificité à la localisation de ce type de tumeur, en dehors cependant du risque hémorragique à bien mesurer sur des terrains fragilisés par les remodelages chirurgicaux, la radiothérapie, la proximité vasculaire de ces tumeurs ou leur angiogenese parfois importante.

Les molécules regroupées sous le terme de chimiothérapies correspondent généralement à des molécules souvent anciennes dont l'efficacité antitumorale cytostatique ou cytotoxique repose sur des mécanismes divers, parfois complémentaires. Nous décrirons, pour exemple des molécules alkylantes, intercalantes, des antimétabolites, des poisons du fuseau, dans les chapitres des sous types histologiques plusieurs associations ou monochimiothérapies (sels de platine, cyclophosphamide, anthracyclines, etoposide, 5fluorouracile, gemcitabine, taxanes….)

Les traitements anti hormonaux (ou traitement ciblé sur une voie hormonale) sont exceptionnellement évoqués pour le traitement des tumeurs sinusiennes, essentiellement en cas de tumeur d'origine salivaire dont le primitif serait une glande salivaire accessoire. En dehors du cas du carcinome adénoïde kystique traité dans un chapitre spécifique, on notera toutefois l'émergence des traitements ciblant les récepteurs de l'androgène (par blocage androgénique complet dans l'essai de phase II de l'EORTC 1206 (NCT01969578) dans le sous type particulier des carcinomes canalaires salivaires.

Les thérapies ciblées désignent le plus souvent des anticorps monocolonaux (voire des anticorps conjugués y associant un cytotoxique délivré de manière plus spécifique) ou des inhibiteurs de tyrosine kinase de développement récent (postérieur à 2000) dont les cibles les plus connues en cancérologie ORL sont la neoangiogenèse (anti-VEGF) et les récepteurs épidermiques (anti EGFR ou anti HER2). On citera également l'Imatinib ciblant c-KIT, les anti-BRAF (mutation cependant moins

fréquente dans les mélanomes muqueux sinonasaux que dans les mélanomes classiques), le tamezetostat ciblant EZH2, ainsi que les BETinhibiteurs.

Les immunothérapies pour laquelle la 1ère AMM en oncologie ORL date de 2018 sont essentiellement représentées par la classe des inhibiteurs du contrôle immunitaire (anti PD1 ou anti PDL1, et anti CTLA4). En cas de carcinome epidermoïde, bien que les localisations sinusiennes soient généralement exclues des essais cliniques d'enregistrement, l'utilisation d'anti PD1 selon les AMM dans les localisations classiques (en cas de CPS PDL1>1% en 1ère ligne pour le pembrolizumab, ou après échec des sels de platine quel que soit l'expression de PDL1 pour le Nivolumab) est recommandé.

5.3.3 Perspectives

Les nouveautés technologiques ou de concept de prise en charge des autres modèles tumoraux peuvent être discuté en RCP, avec si possible information au niveau de la base donnée REFCOR.

Le développement récent d'une médecine personnalisée avec la réalisation de portraits moléculaires, ainsi que certaines cohortes d'essai clinique « pan tumeurs », permettent de plus en plus souvent de discuter, dans ce contexte de tumeurs rares après RCP nationale REFCOR et/ou RCP moléculaire, l'utilisation de thérapies ciblées développées dans d'autres champs de l'oncologie.

On propose enfin d'homogénéiser les suivis et les évaluation par imagerie, en fonction du contexte palliatif ou néo-adjuvant.

On proposera antant que possible une évaluation précoce de la réponse en contexte néo-adjuvant, soit après 2 cycles de chimiothérapie, ce qui permet en cas de réponse d'anticiper au mieux les temps thérapeutiques succéssifs ultérieurs (RCP, chirurgie+/- radiochimiothérapie), avec de manière optionnelle selon les habitudes du centre et leurs orientations de recherche, une évaluation fonctionnelle (métabolique ou diffusion) plus précoce après un cycle.

En contexte palliatif (rechute ou évolution métastatique), on propose plutôt des évaluations tous les 3 cycles de chimiothérapie (8 à 12 semaines). Le cas particulier des CAK lentement évolutifs plaide pour un suivi/ 3 mois voire par 6 mois, et du fait de l'âge souvent jeune de ces malades de discuter de ces modalités (IRM vs TDM) afin de limiter la dose cumulée d'exposition radiologique.

II. NOUVELLES ENTITES ANATOMOPATHOLOGIQUES

Depuis 2009, de nouvelles entités anatomopathologiques ont été individualisées sur des données clinico-pathologiques, phénotypiques et moléculaires. Elles sont décrites, pour 4 d'entre elles, dans ce nouveau chapitre (sauf pour l'adénocarcinome de type rénal qui sera traité dans le chapitre « adénocarcinome »).
Seront traités dans ce nouveau chapitre :
- le carcinome NUT
- le carcinome nasosinusien SMARCB1 (INI-1) déficient
- le carcinome SMARCB4 (BRG1) déficient
- le carcinome nasosinusien multiphénotypique lié à l'HPV
- le sarcome nasosinusien biphénotypique

Le sarcome nasosinusien biphénotypique bien que faisant partie des sarcomes est également traité dans ce chapitre, car il siège exclusivement dans la localisation nasosinusienne.

Tableau 5 : classification des carcinomes naso-sinusiens adaptée de la classification OMS 2017 permettant de situer les nouvelles entités carcinomateuses, par rapport aux autres entités.

Carcinomes naso-sinusiens			
Carcinomes épidermoïdes (CE)	**Adénocarcinomes (ADK)**	**Carcinomes neuroendocrines CNE)**	**Carcinomes indifférenciés**
CE kératinisant	ADK de type non-salivaire : ADK de type intestinal (ITAC), ADK non ITAC de bas grade dont la variante de type rénal, ADK non ITAC de haut grade,	CNE bien différencié, CNE moyennement différencié, CNE peu différencié à grandes cellules, CNE peu différencié à petites cellules	carcinome NUT
CE non kératinisant (= schneiderien ou transitionnel)	ADK de type salivaire	carcinomes composites (CNE avec autre contingent carcinomateux, épidermoïde ou glandulaire)	carcinome SMARCB1 (INI1) - déficient
CE variantes : carcinome verruqueux, CE à cellules fusiformes, CE basaloïde			Carcinome SMARCA4 (BRG1) - déficient
carcinome multiphénotypique (ou de type CAK) lié à l'HPV			carcinome indifférencié naso-sinusien (SNUC)

R3 : De nouvelles entités anatomopathologiques ont été individualisées sur des données clinico-pathologiques, phénotypiques et moléculaires (le carcinome NUT, SMARCB1 (INI-1) déficient, SMARCA4 (BRG1) déficient, multiphénotypique lié à l'HPV et le sarcome nasosinusien biphénotypique). En l'absence de recul, leur prise en charge nécessite une discussion systématique en RCP REFCOR **(Accord relatif)**.

1. Carcinome NUT

1.1 Généralités – Epidémiologie

Définition - terminologie

Le carcinome NUT est une entité rare qui appartient au groupe des carcinomes naso-sinusiens peu différenciés ou indifférenciés. Il est défini par la présence du réarrangement du gène de la protéine NUT (***NU**clear protein in **T**estis*).
Cette entité a été décrite pour la première fois en 1991 dans 2 publications indépendantes qui rapportaient des carcinomes médiastinaux présentant la translocation t(15;19). C'est en 2004 que French *et al* individualisa cette entité en localisation naso-sinusienne.
Depuis plus de 70 cas ont été décrits dans la littérature.

Synonymes : carcinome de la ligne médiane NUT, carcinome de la ligne médiane de l'enfant et de l'adulte jeune avec réarrangement NUT

En anglais: NUT carcinoma, NUT midline carcinoma, t(15 ;19) carcinoma, midline carcinoma of children and young adults with NUT rearrangement

Âge de survenue – Sex Ratio

L'incidence de cette tumeur n'est pas connue et très probablement sous-estimée. Elle touche les individus de tout âge (de 0 à 82 ans) avec une moyenne autour de 22 ans. Il est retrouvé une légère prédominance féminine. A noter les formes pédiatriques sont peut-être mieux représentées que les formes adultes car elles sont plus facilement envoyées en cytogénétique à la recherche d'anomalies. Cependant, cette entité est maintenant mieux connue et l'on remarque depuis 2012 que la proportion des formes diagnostiquées est en forte augmentation notamment chez l'adulte.

Facteurs de risque

Il n'est pas connu de facteur environnemental. Ce carcinome n'est pas lié au tabac ni associé à une infection virale (notamment HPV ou EBV).

1.2 Diagnostic clinique

La symptomatologie n'est pas spécifique, en rapport avec une masse rapidement évolutive de localisation naso-sinusienne. Il s'agira d'obstruction nasale, de douleurs, d'épitaxis, d'écoulement nasal, d'une symptomatologie oculaire à type d'exophtalmie.
Dans 50% des cas au moment du diagnostic, les patients présentent déjà une atteinte ganglionnaire et/ou des métastases à distance.

1.3 Localisation et imagerie

Comme leur nom le laisse suggérer, ces tumeurs affectent les organes le long de la ligne médiane, avec pour site de prédilection : le médiastin (57%) et la région naso-sinusienne (dans 35% des cas). En région tête et cou, d'autres localisations sont possibles mais rares : région orbitaire, pharynx, larynx, glandes salivaires principales.
Ce carcinome a également été décrit au niveau des surrénales, du pancréas de la vessie et des poumons.
Au niveau de la région naso-sinusienne l'imagerie met en évidence une tumeur agressive, mal limitée et inhomogène avec souvent atteinte des structures de voisinage (orbite, encéphale …). Des calcifications intra-lésionnelles ont été décrites. L'aspect n'est pas spécifique.

1.4 Anatomie pathologique

Note: ICD-O = *morphology code of the International Classification of Diseases for Oncology*
Code ICD-O = 8023/3

Macroscopie
Ces tumeurs sont rarement réséquées du fait de leur extension précoce. La taille moyenne au moment du diagnostic est de plus de 5 centimètres.

Histopathologie
L'aspect est celui d'une prolifération de cellules tumorales « bleues » monotones, de taille petite à moyenne (autour de 2 à 2,5 fois la taille d'un petit lymphocyte). Le rapport nucléo-cytoplasmique est élevé. Les noyaux sont ronds à ovoïdes sans pléomorphisme avec de nombreuses mitoses. Cette prolifération s'agence en nids et larges plages. Une des particularités est la présence de foyers de kératinisation abrupte qui est évocatrice de cette entité quand elle est observée. On retrouve habituellement des plages de nécrose tumorale. L'infiltration tumorale par des polynucléaires neutrophiles est fréquente.
Une différenciation glandulaire et mésenchymateuse a rarement été décrite.
L'ensemble rappelle les carcinomes indifférenciés naso-sinusiens « SNUC » (Sino Nasal Undifferentiated Carcinoma) par le caractère très indifférencié de la prolifération. La cellule à l'origine de la tumeur est encore à ce jour inconnue, et il n'a jamais été retrouvé de contingent carcinomateux in situ adjacent à la tumeur.

Immunohistochimie
Comme pour les autres carcinomes naso-sinusiens indifférenciés, on retrouvera une expression des cytokératines AE1/AE3. On observe aussi une expression de P63 et de P40. Le CD34 est positif dans 55% des cas. Occasionnellement une positivité a été décrite pour les marqueurs neuroendocrines, P16 et TTF1. Il n'a jamais été retrouvé d'HPV ni d'EBV par hybridation.

La seule immunohistochimie nécessaire pour le diagnostic positif est l'anticorps anti NUT (clone C52B1 Cell Signaling Technologies Inc dilution : 1/50) en utilisant du tissu testiculaire normal comme témoin externe positif. Il s'agit d'une immunohistochimie très sensible (87%) et spécifique (100%) pour détecter un réarrangement du gène NUT, avec une valeur prédictive négative de 99% et une valeur prédictive positive de 100%.
Il s'agit d'un marquage nucléaire souvent granulaire, moucheté ; et il est maintenant admis qu'un marquage nucléaire diffus de plus de 50% des noyaux permet de retenir le diagnostic sans rechercher le réarrangement par des techniques complémentaires. Mais, même si l'exploration de la nature de la translocation n'est pas nécessaire au diagnostic il est fortement recommandé de la réaliser afin de pouvoir discuter un traitement ciblé (comme les inhibiteurs du bromodomaine).
NB : on pourra retrouver un marquage nucléaire dans les tumeurs à cellules germinales, mais il s'agit d'un marquage très focal de moins de 5% des cellules sans aspect moucheté caractéristique.

Diagnostics différentiels
Pour le diagnostic différentiel, toutes les tumeurs indifférenciées naso-sinusiennes doivent être envisagées.
On discutera pour les carcinomes :
- les carcinomes épidermoïdes peu différenciés mais ces derniers montrent habituellement un plus grand pléomorphisme nucléaire et peuvent être associés à un carcinome in situ ;
- le carcinome indifférencié du nasopharynx pour lequel on retrouve par FISH une association à une infection EBV ou HPV ;
- les carcinomes neuroendocrines qui expriment diffusément les marqueurs neuroendocrines (synaptophysine, chromogranine, NSE) ;
- Le carcinome naso-sinusien SAMRCB1 déficient. L'immunohistochimie avec l'anticorps anti INI-1 mettra en évidence la perte de l'expression de la protéine INI-1 au niveau des noyaux des cellules tumorales et le maintien de l'expression nucléaire physiologique dans les noyaux des autres cellules non tumorale (contrôle interne).

_ Le carcinome naso sinusien SMARCA4 déficient. L'immunohistochimie avec l'anticorps anti BRG1 mettra en évidence la perte de l'expression de la protéine BRG1 au niveau des noyaux des cellules tumorales et le maintien de l'expression nucléaire physiologique dans les noyaux des autres cellules non tumorale (contrôle interne).
- le SNUC : carcinome indifférencié sinonasal qui est un diagnostic d'élimination. C'est la conservation de l'expression nucléaire des cellules tumorales qui fera la différence avec le carcinome naso-sinusien SMARCB1 (INI-1) et SMARCA4 (BRG1) déficient et l'absence de marquage nucléaire granulaire avec l'anticorps anti NUT qui fera la différence avec le carcinome NUT.
L'expression des marqueurs épithéliaux et le profil immunophénotypique éliminera en principe les autres tumeurs malignes indifférenciées comme le sarcome d'Ewing/PNET, le neuroblastome olfactif, les sarcomes à cellules rondes, les leucémies et les tumeurs germinales.

Données moléculaires et génétique

Le gène NUT situé sur le chromosome 15 en q14 est aussi dénommé dans la littérature *NUTM1*, *C15orf55* et *FAM22H*. Il comporte 7 exons de 12 kb et code pour une protéine de 1127 acides aminés, dont l'expression physiologique est nucléaire, cantonnée aux testicules.

Le carcinome NUT est une entité de définition moléculaire. Cette entité est caractérisée par la présence du réarrangement du gène de la protéine NUT (**NU**clear protein in **T**estis) au niveau du chromosome 15q14 avec le gène BRD4 (**BR**omo**D**omain protein familly number **4**) au niveau du chromosome 19p13. Il s'agit de la translocation t(15;19)(q14;p13) aboutissant à une protéine chimérique de fusion BRD4-NUT qui bloque la différenciation épithéliale.
Dans les carcinomes NUT, la translocation retrouvée dans 70% des cas est la t(15;19)(q14;p13) aboutissant à la fusion de l'exon 10 de BRD4 avec l'exon 2 de NUT.
BRD4 appartient à la famille BET (**b**romodomain and **e**xtra-**t**erminal domain proteins), elle intervient dans la régulation du cycle cellulaire, la structure chromatinienne, les mécanismes de mémoire épigénétique, et le développement des cellules souches embryonnaires.

Dans 1/3 des cas, le réarrangement de NUT se fait avec d'autres partenaires : BRD3, NSD3 et d'autres partenaires non encore décrits.
Il n'a pas formellement été démontré une association statistiquement significative avec la survie. En revanche une étude a montré que la translocation classique t(15;19)(q11-15;p13) était plus fréquemment associée une localisation tête et cou.

Cette translocation est la plupart du temps la seule anomalie cytogénétique retrouvée dans cette tumeur, ce qui les fait ressembler au plan cytogénétique aux leucémies et lymphomes caractérisés par un caryotype simple avec une seule translocation « trigger ».
La translocation pourra être mise en évidence par caryotype conventionnel, FISH ou bien méthode PCR.

1.5 Classification TNM

Classification TNM de l'UICC - TNM 2017 (Amin 2017, Brierley J 2017)

1.6 Facteurs pronostiques

Le carcinome NUT est une tumeur hautement maligne, d'évolution rapide, catastrophique, dont la médiane de survie n'atteint pas un an (9,7 mois). Le taux de survie à 2 ans est de 20 à 30%.

1.7 Stratégie thérapeutique

Tous les patients ont bénéficié de la chirurgie, de la radiothérapie ou de la chimiothérapie, isolément ou en association mais il n'existe pas de traitement standardisé pour ce carcinome d'individualisation récente, rare et agressif.
La survie a été supérieure chez les patients avec des tumeurs de petite taille et traités initialement par chirurgie, par rapport à ceux traités initialement par chimiothérapie et surtout radiothérapie mais ces données doivent être interprétées avec précaution sur des études limitées et rétrospectives.

Les chimiothérapies classiques sont très peu efficaces. Il n'y a pas de protocole standard pour ce type de carcinome. Les protocoles les plus fréquemment utilisés comportent des sels de platine, des alkylants, des anthracyclines, des inhibiteurs de topoisomérases, des taxanes et des vinca-alcaloïdes seuls ou en combinaison. Le choix dépend de l'âge, de l'état général et des comorbidités.
Les mécanismes moléculaires impliquant la translocation t(15;19)(q14;p13) suggèrent la possibilité de thérapies ciblées pour cette entité. Des études sont en cours pour le développement de thérapies à l'aide d'inhibiteur du bromodomain et des inhibiteurs des histones deacétylase. Ces traitements ont montré une efficacité en induisant une différenciation des cellules tumorales et en arrêtant la croissance tumorale. L'inclusion dans les essais thérapeutiques doit être favorisée.

Il faut souligner la nécessité d'inclure systématiquement l'anticorps anti NUT dans le panel des immunohistochimies pour le diagnostic différentiel de toutes les tumeurs indifférenciées de la tête et du cou et principalement de siège nasosinusien, des glandes salivaires principales et pharyngo-laryngées.

Il faut souligner l'importance d'un diagnostic précoce pour adresser ces patients en centre spécialisé et les inclure dans des essais thérapeutiques.

2. Carcinome naso-sinusien SMARCB1 (INI-1) déficient

2.1 Généralités – Épidémiologie

Définition – terminologie

Le carcinome naso-sinusien SMARCB1 (INI-1) déficient correspond à un sous-groupe des carcinomes nasosinusiens indifférenciés. Cette entité a été décrite indépendamment pour la première fois en 2014 par 2 équipes comme une variante de carcinome naso-sinusien caractérisé par la perte de l'expression nucléaire au niveau des cellules tumorales de la protéine SMARCB1 (INI-1), membre du complexe de remodellage de la chromatine SWI/SNF (Agaimy *et al 2014* et Bishop *et al 2014*).

En anglais : SMARCB1 (INI1) deficient sinonasal carcinoma.

Âge de survenue – Sex Ratio

A ce jour (2019) une soixantaine de cas ont été publiés dans la littérature (dont 39 cas pour la plus large série décrite ; *Agaimy, 2017*). Cette tumeur paraît atteindre de façon équivalente les 2 sexes alors que les premières publications font état d'une prédominance féminine.
L'âge est de 19 à 87 ans (âge moyen au diagnostic : 52 ans) ; (à noter le plus jeune cas rapporté chez un garçon de 11 ans ; *Kakkar, 2019*).

Facteurs de risque

Il n'est pas connu de facteur de risque.

2.2 Diagnostic clinique

La symptomatologie au moment du diagnostic est très variée et non spécifique.

Les localisations sont au niveau des sinus de la face avec en premier lieu l'ethmoïde puis le sinus frontal, avec atteinte fréquente de la base du crâne et avec ou sans atteinte des fosses nasales. Atteinte possible des sinus maxillaires, du sphénoïde, péri orbitaire et de la fosse infra temporale.

Comme pour les autres tumeurs des fosses nasales et sinus, le bilan d'extension local repose essentiellement sur l'association de la tomodensitométrie (TDM) en coupes millimétriques sans et

avec injection de produit de contraste et de l'imagerie par résonance magnétique (IRM), avec au minimum des séquences pondérées T1, T2, et T1 avec injection de gadolinium.

L'imagerie met en évidence une tumeur agressive, inhomogène avec des zones de nécrose. Le stade est habituellement T4 au moment du diagnostic. Découverte possible d'atteinte ganglionnaire régionale synchrone et de métastases à distance.

2.3 Anatomie Pathologique

Note : ICD – O = *morphology code of the International Classification of Diseases for Oncology*

Code ICD-O = 8020/3

Histopathologie

L'aspect histologique initialement décrit est celui d'une tumeur compacte à petites cellules sombres basaloïdes renfermant un nombre variable de cellules de type rhabdoïde/plasmocytoïde. En surface, l'architecture est papillaire et basaloïde et en profondeur la tumeur s'organise en nappes de cellules basaloïdes voire sous forme de travées et cordons anastomosées ou même une organisation nodulaire découpée par des septas fibro-vasculaires. La composante rhabdoïde est très variable, elle peut être soit plus souvent sous la forme de cellules isolées au sein de la composante basaloïde, ou bien regroupées en contingent plus facile à identifier. Il est aussi décrit des dispositions en pseudo-rosette des cellules tumorales autour des vaisseaux, des cellules avec vacuoles « vides », claires, intracytoplasmiques.
D'autres aspects parfois trompeurs ont été également rapportés : aspects pseudoglandulaires, oncocytoïdes, sarcomatoïdes, images pagétoïdes.
Il s'agit de tumeurs très infiltrantes, avec souvent des foyers de nécrose tumorale et une activité mitotique élevée.

Immunohistochimie

La proliférration exprime diffusément les pan cytokératine avec une expression variable de CK5/6 (64%), P63 (55%), CK7 (48%) et P40. Une expression focale des marqueurs neuroendocrines est possible.
C'est l'anticorps anti INI-1 qui permettra le diagnostic qui met en évidence la perte de l'expression de la protéine INI-1 au niveau des noyaux des cellules tumorales, avec le maintien de l'expression nucléaire physiologique dans les noyaux des autres cellules non tumorale (contrôle interne).

Malgré la rareté de cette entité, il faut souligner la nécessité d'inclure systématiquement pour le diagnostic différentiel de toutes les tumeurs indifférenciées de la tête et du cou l'anticorps anti INI-1 au même titre que l'anticorps anti NUT.

Diagnostics différentiels

Les diagnostics différentiels des carcinomes nasosinusiens INI-1 déficients sont toutes les autres tumeurs épithéliales indifférenciées nasosinusiennes. On discutera en particulier:
- les carcinomes épidermoïdes peu différenciés mais ces derniers montrent habituellement un plus grand pléomorphisme nucléaire, expriment diffusément p63 et peuvent être associés à un carcinome in situ ;
- le carcinome indifférencié du nasopharynx pour lequel on retrouve par FISH une association à une infection EBV ou HPV ;
- les carcinomes neuroendocrines qui expriment diffusément les marqueurs neuroendocrines (synaptophysine, chromogranine, NSE) ;
- le carcinome NUT qui est par définition positif avec l'anticorps anti NUT mettant en évidence un marquage nucléaire granulaire, « moucheté ».
- le carcinome SMARCA4 déficient qui montre une perte d'expression de BRG1
- le SNUC : carcinome indifférencié sinonasal. C'est la conservation de l'expression nucléaire des cellules tumorales qui fera la différence avec le carcinome naso-sinusien SMARCB1 (INI-1) déficient.

Données moléculaires et génétique SMARCB1 (INI-1) :

SMARCB1 est synonyme de INI-1, et signifie (***S****W1/SNF related,* ***m****atrix associated,* ***a****ctin dependant* ***r****egulator of* ***c****hromatin* ***B1***). Son gène est situé en 22q11.33, et code pour une protéine de 385 AA, appartenant au complexe ATP dépendant SWI/SNF (Switch/Sucrose Non Fermenting).
Il peut être considéré comme un gène suppresseur de tumeur. Il régule l'expression génique au travers de son action sur le remodelage (compaction) de la structure chromatinienne. Cette fonction intervient dans de nombreux processus tel que la régulation de la transcription, la régulation du cycle cellulaire et la différenciation cellulaire.

On observe des mutations et délétions somatiques de SMARCB1 dans un grand nombre de tumeurs de types histologiques et de pronostics différents (dont chez l'enfant la tumeur rhabdoïde maligne, chez l'adulte : la tumeur sellaire SMARCB1 déficiente, le sarcome épithélioïde, la MPNST épithélioïde, le carcinome myoépithélial, le carcinome médullaire rénal, le chondrosarcome myxoïde extra-squelettique – cette liste n'étant pas exhaustive). Il existe des mutations germinales de SMACRB1 donnant un syndrome de prédisposition familiale aux tumeurs rhabdoïdes.

Les tumeurs (SMARCB1) INI-1 déficientes ont en commun la présence d'un contingent variable (0 à 100%) de cellules rhabdoïdes et la perte constante de l'expression nucléaire de la protéine INI-1. La cellule rhabdoïde est caractérisée par : un ou deux noyaux vésiculaires excentrés, un macronucléole, un cytoplasme éosinophile contenant un corps rhabdoïde (inclusion cytoplasmique filamentaire para-nucléaire).

La mise en évidence de la déficience de SMARCB1 (INI-1), peut se faire de plusieurs manières : l'immunohistochimie utilisant l'anticorps anti INI-1 reste le « gold standard ». Il s'agit d'une technique peu onéreuse sensible et très spécifique.

On pourra aussi utiliser la technique de FISH à l'aide d'une sonde de délétion ciblant le gène SMARCB1 sur le chromosome 22. En ce qui concerne des cas testés dans la littérature par FISH, il a été retrouvé que 46% des cas présentaient une délétion homozygote, 23% des cas présentaient une délétion hétérozygote et 31% des cas de ne présentaient pas de délétion.

En ce qui concerne de ces cas sans délétion détectable en FISH, il a été rapporté qu'il s'agissait de formes moins agressives, diagnostiquées initialement comme des carcinomes myoépithéliaux. Pour expliquer ce manque de délétion on peut avancer comme hypothèse une mutation inactivatrice du gène SMARCB1, une délétion inférieure au seuil de détection de la technique FISH et enfin des mécanismes épigénétiques d'inactivation du gène SMARCB1.

Mécanismes oncogénétiques et potentielles cibles thérapeutiques

Il n'y a pas de surexpression de la cycline D1 dans le carcinome naso-sinusien SMARCB1 (INI-1) déficient alors qu'elle est surexprimée dans les tumeurs rhabdoïdes.
SMARCB1 se lie au promoteur de la cycline D1 et régule son expression. L'inhibition pharmacologique de la cycline D1 a montré sur modèle murin une inhibition de la croissance des tumeurs rhabdoïdes.

On retrouve aussi dans les tumeurs rhabdoïdes une hyperexpression de c-MYC ; SMARCB1 jouerait un rôle modulateur de l'activité de c-MYC en se liant à son promoteur et en réprimant son expression. Cependant SMARCB1 joue aussi un rôle direct sur c-MYC et est requis pour sa transactivation. Le rôle de SMARCB1 sur l'expression de c-MYC n'est toujours pas très clairement établi, soit son hyper expression contribue à l'oncogenèse ou bien elle est liée directement à la perte de SMARCB1.

La perte de SMARCB1 interfère aussi avec l'activation des gènes cibles des interférons ; ainsi des traitements par interférons ou bien par inhibiteur de PLK1, pourraient représenter une perspective thérapeutique prometteuse.

La perte d'INI-1 perturbe la fonction du complexe SWI/SNF et entraine une augmentation de l'activité de l'histone-lysine N-methyltransferase EZH2 (Enhancer of zeste homolog 2). Le Tazemetostat (EPZ-

6438) est une petite molecule inhibant EZH2. Il a demontré une activité en phase I chez les patients porteurs d'une tumeur INI deficient (64 patients, taux de réponse objective 38%). Il est accessible à la prescrption via un programme compassionel.

2.4 Classification TNM

Classification TNM de l'UICC - TNM 2017 (Amin 2017, Brierley J 2017)

2.5 Facteurs pronostiques

Les cas publiés soulignent l'évolution agressive de cette tumeur avec environ deux tiers des patients décédés dans les 2 ans environ après le diagnostic ou vivants sous traitement palliatif.

2.6 Statégie thérapeutique

Le traitement n'est pas standardisé. Pour la majorité des patients, il consistait en une chirurgie première plus ou moins associée à une radio-chimiothérapie adjuvante. Certains patients ont eu une chirurgie seule ou une chimiothérapie/radiothérapie seule.
Une publication récente évoque l'intérêt potentiel d'une radio-chimiothérapie néo-adjuvante entrainant une réduction tumorale et facilitant la chirurgie d'exérèse qui semblerait augmenter les chances de contrôle local.
Le cisplatine est le cytotoxique de référence en concomittant avec la radiothérapie.
En situation néo-adjuvante, il n'y a pas de protocoles standards. Cette entité faisait partie des SNUC précedemment pour lesquels les protocoles de type cisplatine étoposide ou docetaxel, cisplatine, 5 FU ont montré une certaine efficacité.
En situation non curative, les protocoles reposent sur les mêmes cytotoxiques seuls ou en association. Le tamezetostat est accessible via un programme compassionnel et doit faire partie de la stratégie thérapeutique.

2.7 Surveillance après traitement

Le suivi des cas publiés allait de 1 à 115 mois.
Environ un tiers des patients suivis ont présenté une récidive loco-régionale et un tiers des métastases à distance. Les cas avec métastases à distance concernaient les organes suivants : cerveau, poumon, plèvre, tissus mous, os et foie.
Le dernier bilan évolutif fait état de plus de 50% de patients décédés de leur maladie. Environ 30% sont vivants sans maladie après un suivi de 11 à 115 mois.

3. Carcinome SMARCA4 déficient

3.1 Généralités – Épidémiologie

Définition - terminologie – synonymes
Le carcinome naso-sinusien SMARCA4 (BRG1) déficient correspond à un sous-groupe des carcinomes nasosinusiens indifférenciés. Cette entité a été décrite indépendamment pour la première fois en 2017 par 2 équipes comme une variante de carcinome naso-sinusien caractérisé par la perte de l'expression nucléaire au niveau des cellules tumorales de la protéine SMARCA4 (BRG1), qui correspond comme SMARCB1 à un membre du complexe de remodellage de la chromatine SWI/SNF (Jo et al 2017 et Agaimy et al 2017). Une dizaine de cas a été rapportée depuis dans la littérature (Agaimy et al 2020)

En anglais : SMARCA4 (BRG1) deficient sinonasal carcinoma.

Âge de survenue – Sex Ratio

Les cas rapportés concernaient essentiellement des hommes (7/10) avec un age médian de 44 ans (20 à 67).

Facteurs de risque

Il n'est pas connu de facteur de risque.

3.2 Diagnostic clinique et imagerie

Les tumeurs sont plus souvent d'origine nasale (6/10) avec une symptomatologie non spécifique.

Comme pour les autres tumeurs des fosses nasales et sinus, le bilan d'extension local repose essentiellement sur l'association de la tomodensitométrie (TDM) en coupes millimétriques sans et avec injection de produit de contraste et de l'imagerie par résonance magnétique (IRM), avec au minimum des séquences pondérées T1, T2, et T1 avec injection de gadolinium.

L'imagerie met en évidence une tumeur agressive, inhomogène avec des zones de nécrose. Le stade est habituellement T4 au moment du diagnostic. Découverte possible d'atteinte ganglionnaire régionale synchrone et de métastases à distance.

3.3 Anatomie pathologique

Note : ICD – O = *morphology code of the International Classification of Diseases for Oncology*

Code ICD-O : 8020/3

Histopathologie

L'aspect histologique le plus fréquent est celui de larges plages de cellules indifférencié avec plage de nécrose. Les cellules sont de taille variable avec des noyaux à chromatine fine et le diagnostic initialemnent retenu était le plus souvent celui de carcinome neuroendocrine à petites ou à grandes cellules mais il n'y a pas de différenciation neuroendocrine nette en immunohistochimie (marquage très focal).

Immunohistochimie

Les cytokératines sont constament exprimée mais CK5 et P63 ne sont pas exprimés. Les marqueurs neuroendocrines (synaptophysine et chromogranine) sont rapportés comme très focalement exprimés dans la plupart des cas. La CK7 peut être également focallement présente. Il n'est pas rapporté de cas P16 positif. Le diagnostic repose sur la mise en évidence de la perte de la protéine BRG1 (conservée dans les tissus normaux).

Données moléculaires et génétiques

SMARCA4 est synonyme de BRG1, et signifie (***S**W1/SNF related, **m**atrix associated, **a**ctin dependant **r**egulator of **c**hromatin **A4***). Son gène est situé en 22q11.33, et code pour une protéine de 385 AA, appartenant au complexe ATP dépendant SWI/SNF (Switch/Sucrose Non Fermenting) comme SMARCB1.
Il peut être considéré comme un gène suppresseur de tumeur. Le comple SWI/SNF régule l'expression génique au travers de son action sur remodelage (compaction) de la structure chromatinienne. Cette fonction intervient dans de nombreux processus tel que la régulation de la transcription, la régulation du cycle cellulaire et la différenciation cellulaire.

Diagnostic différentiel

Il s'agit de toutes les proliférations épithéilaies indifférenciées (voir chapitre précédent)

A noter que la perte de SMARCA4 a été rapporté recemment dans des tératocarcinosarcomes nasosinusiens *(Agaimy et al 2020)*.

3.4 Classification TNM

Classification TNM de l'UICC - TNM 2017 (Amin 2017, Brierley J 2017)

3.5 Facteurs pronostiques

Il s'agit d'une tumeur très agresive avec moins d'un quart des patients vivants sous traitement palliatif à moins d'un an.

3.6 Statégie thérapeutique et surveillance après traitement

Le traitement n'est pas standardisé

4. Carcinome naso-sinusien multiphénotypique lié à l'HPV

4.1 Généralités - Epidémiologie

Définition - terminologie – synonymes

Si au niveau de l'oropharynx, entre 40 et 80% des carcinomes épidermoïdes sont liés à l'HPV et présentent un meilleur pronostic, la signification pronostique de la présence de l'HPV dans les carcinomes naso-sinusiens est moins bien établie.

Des études récentes ont mis en évidence qu'environ 20 à 30 % des carcinomes épidermoïdes de siège naso-sinusien sont liés à l'HPV représentant ainsi la deuxième localisation la plus fréquence des carcinomes liés à l'HPV au niveau des tumeurs de la tête et du cou.

Parmi ces carcinomes naso-sinusien liés à l'HPV, une variété particulière a été individualisée en 2013 par Bishop *et al* du fait de sa ressemblance morphologique avec les carcinomes salivaires et plus particulièrement le carcinome adénoïde kystique.

Cette variante est rapportée sous l'appellation de « carcinome naso-sinusien de type carcinome adénoïde kystique lié à HPV » ; appellation plus récemment remplacée par celle de « carcinome naso-sinusien multiphénotypique lié à l'HPV » qui paraît plus appropriée en raison d'aspects histologiques plus variés qu'initialement décrits.

En anglais: "Human papillomavirus-related carcinoma with adenoid cystic-like features of the sinonasal tract" ou "HPV- related multiphenotypic sinonasal carcinoma".

Âge de survenue – Sex Ratio

Une récente revue de 49 cas a été publiée (décembre 2017). Ce carcinome est plus fréquent chez la femme que chez l'homme. La tranche d'âge s'étend de 28 à 90 ans.

4.2 Diagnostic clinique et imagerie

Les signes révélateurs, ne sont pas spécifiques. La localisation est naso-sinusienne avec atteinte plus fréquente de l'ethmoïde mais aussi du sinus maxillaire et du sphénoïde avec envahissement orbitaire possible. L'imagerie est comparable à celle des autres carcinomes naso-sinusiens.

4.3 Anatomie pathologique

Note : ICD – O = *morphology code of the International Classification of Diseases for Oncology*

Code ICD-O = 8072/3

Macroscopie

Aspect peu spécifique de masse charnue, blanc-beige. La tumeur mesure de 0,9 à 3,4cm.

Histopathologie

L'aspect histologique est celui d'une prolifération tumorale peu différenciée agencée en lobules compacts, avec focalement des aspects cribriformes et plus rarement trabéculaires ; lobules séparés par un stroma fibreux. Les cellules sont principalement de type basaloïde à haut rapport nucléo-cytoplasmique avec des noyaux sombres à contours anguleux et de fréquentes mitoses. Quelques massifs sont creusés de petites formations ductulaires bordées de cellules luminales cubiques plus éosinophiles. Cet aspect évoque un carcinome adénoïde kystique de type compact. D'autres aspects « de type salivaire » évoquent un carcinome épithélial-myoépithélial, un adénocarcinome à cellules basales, un adénocarcinome sans autre indication.
Il est également décrit des aspects d'anaplasie cellulaire avec cellules géantes à « noyaux bizarres hyperchromatiques », une dysplasie de l'épithélium de surface et de différenciation malpighienne dans le contingent infiltrant, des aspects de type hémangiopéricytaire, sarcomatoïde, de différenciation chondro-osseuse. La nécrose est fréquente mais les envahissements péri-nerveux sont plus rares que dans les carcinomes adénoïdes kystiques.
L'appellation « carcinome multiphénotypique » rend mieux compte du polymorphisme morphologique.

Immunohistochimie

Elle met en évidence le caractère particulier de cette tumeur naso-sinusienne, de type salivaire, avec 2 contingents cellulaires : basal/myoépithélial et luminal (tubulaire).
Les cellules basaloïdes prédominantes expriment un ou plusieurs des marqueurs des cellules basales/myoépithéliales (PS100, CK5/6, P63, P40, actine, calponine).
Les cellules luminales expriment plus fortement les cytokératines AE1/AE3 que les cellules basales où l'expression est faible. Elles sont positives en proportion variable pour le CD117 (C-Kit) et négatives pour les marqueurs myoépithéliaux.
L'index de prolifération cellulaire Ki67 varie de 40 à 90%.
L'expression de P16 est forte et diffuse, nucléaire et cytoplasmique.

Données moléculaires et génétiques

L'hybridation in situ et/ou la PCR sont indispensables au diagnostic, démontrant la présence de l'HPV. Il s'agit d'un HPV de haut risque le plus souvent HPV33 (deux tiers des cas) ou HPV35. Un cas décrit d'HPV de type 56 et un premier cas décrit d'HPV de type 16.
Par contre, on ne retrouve pas de translocation MYB-NFIB caractéristique du carcinome adénoïde kystique.

Diagnostic différentiel

Le premier diagnostic différentiel est celui d'un carcinome adénoïde kystique mais le carcinome adénoïde kystique ne présente pas de dysplasie de l'épithélium malpighien en surface. Il est négatif pour l'HPV et montre dans plus de la moitié des cas une translocation MYB-NFIB.

Le deuxième est celui de carcinome épidermoïde basaloïde, habituellement de siège oropharyngé mais qui ne comporte pas de différenciation glandulaire vraie ni de phénotype myoépithélial.

Plus accessoirement, les carcinomes épidermoïdes peu ou moyennement différenciés, le carcinome adénosquameux et les autres carcinomes salivaires dont le carcinome épithélial-myoépithélial si l'aspect biphasique est plus marqué et l'adénocarcinome à cellules basales où les mitoses et la nécrose sont habituellement plus rares et il n'y a pas de contingent in situ en surface.

4.4 Classification TNM

Classification TNM de l'UICC – TNM 2017 (Amin 2017, Brierley J 2017)

4.5 Facteurs pronostiques

Compte tenu de la rareté des cas décrits et du faible recul, il est difficile d'établir un pronostic. Cependant dans la revue récente de 2017 regroupant 49 cas, malgré des aspects histologiques de haut grade, le pronostic paraît paradoxalement relativement indolent avec de fréquences récidives locales mais de rares métastases et l'absence de décès liés à la maladie.

4.6 Statégie thérapeutique

Le traitement a été la chirurgie, suivie de radiothérapie ou plus rarement de radio-chimiothérapie mais ces différentes modalités thérapeutiques doivent être réévaluées sur un suivi de séries plus importantes de cas de diagnostic confirmé histologiquement. Nous ne disposons pas de données sur l'efficacité des traitements systémiques dans ce sous-type histologique.

5. Sarcome nasosinusien biphénotypique

Le sarcome nasosinusien biphénotypique bien que faisant partie des sarcomes est également traité dans ce chapitre, car il siège exclusivement dans la localisation nasosinusienne.

5.1 Généralités – Épidémiologie

Définition – terminologie – synonymes

Le sarcome nasosinusien biphénotypique est une entité d'individualisation récente, en 2012, correspondant à un sarcome à cellules fusiformes de bas grade avec des caractéristiques particulières, histologique, immunophénotypique et moléculaire. Il présente le plus souvent un réarrangement de type PAX3-MAML3.
Synonyme : sarcome nasosinusien de bas grade à différenciation nerveuse et musculaire

En anglais : biphenotypic sinonasal sarcoma
Il s'agit d'une variété rare de sarcome du tractus nasosinusien avec environ 120 cas rapportés à ce jour

Âge de survenue – Sex Ratio

Il est plus fréquent chez la femme (sexe ratio : 3 femmes pour 1 homme). La tranche d'âge s'étend de 24 à 87 ans (âge moyen au diagnostic : de 47 à 52 ans).

Facteurs de risque

Il n'est pas connu de facteurs étiologiques ni d'association, notamment avec la neurofibromatose.

5.2 Diagnostic clinique et imagerie

Les symptômes ne sont pas spécifiques.
La tumeur peut être localisée à un ou plusieurs sites de la région naso-sinusienne avec par ordre de fréquence, le sinus ethmoïdal (57%) et /ou la cavité nasale (54%).
Comme pour les autres tumeurs des fosses nasales et sinus, le bilan d'extension local repose essentiellement sur l'association de la tomodensitométrie (TDM) en coupes millimétriques sans et avec injection de produit de contraste et de l'imagerie par résonance magnétique (IRM), avec au minimum des séquences pondérées T1, T2, et T1 avec injection de gadolinium.
L'imagerie objective un aspect localement agressif des zones atteintes avec une lyse osseuse et une extension possible à l'orbite et à la lame criblée ou intra-crânienne.

5.3 Anatomie pathologique

Note : ICD – O = *morphology code of the International Classification of Diseases for Oncology*

Code ICD-O 9045/3

Histopathologie

La tumeur est le plus souvent polypoïde, de quelques centimètres de grand axe, mal circonscrite en profondeur, non encapsulée et infiltrante. Elle est faite d'une prolifération de cellules fusiformes, agencée en faisceaux plus ou moins longs, disposés en chevrons avec peu ou pas d'interposition de collagène. La cellularité est importante. Les cellules tumorales sont d'aspect monotone avec un noyau allongé, souvent ondulé, peu chromatique et un cytoplasme pâle. Les mitoses sont rares. Quelques cellules peuvent présenter une différenciation rhabdomyoblastique (morphologique ou seulement immunohistochimique). La vascularisation est riche, parfois d'aspect hémangiopéricytaire. Il n'y a pas de nécrose. Dans la plupart des cas, il existe en surface une hyperplasie de l'épithélium respiratoire avec des invaginations tubulaires parfois kystisées ou des images de métaplasie malpighienne intriquées à la prolifération tumorale pouvant faire porter à tort un diagnostic de papillome inversé ou à cellules cylindriques oncocytaires, voire d'hamartome épithélial respiratoire adénomatoïde. Les structures osseuses de voisinage peuvent être infiltrées.

Immunohistochimie

Les cellules fusiformes expriment la protéine S100 avec une positivité nucléaire variable, rarement intense et diffuse, souvent focale et hétérogène. Elles sont positives, souvent focalement, avec l'actine de muscle lisse et la calponine. Une majorité de cellules exprime en nucléaire la béta-caténine. Une positivité focale et/ou faible peut se voir avec le CD34, la desmine et la myogénine (en cas de différenciation rhabdomyoblastique), et avec l'EMA et les cytokératines. SOX10 n'est pas exprimé.

Données moléculaires et génétiques

Les sarcomes biphénotypiques présentent une translocation récurrente t(2;4)(q35;q31) avec pour conséquence un réarrangement de PAX3 impliqué dans la différenciation neuroectodermique et myogène. L'étude par FISH et/ou RT-PCR met en évidence un réarrangement de type PAX3-MAML3, le plus souvent. D'autres partenaires sont également décrits : PAX3-NCOA1, PAX3-FOXO1, ... Ces partenaires sont impliqués dans la différenciation musculaire et sont aussi retrouvés dans les rhabdomyosarcomes alvéolaires. Très récemment, deux nouveaux partenaires ont été mis en évidence : PAX3-NCOA2 et PAX3-WWTR1.

Diagnostic différentiel

La fréquence de ce sarcome est sans doute sous-estimée car cette entité, non individualisée auparavant, a probablement été diagnostiquée sous un autre type histologique de tumeurs à cellules fusiformes, malignes et bénignes.
Les principaux diagnostics différentiels à envisager sont pour les tumeurs malignes : le synovialosarcome monophasique, la tumeur maligne de la gaine des nerfs périphériques (MPNST ou schwannome malin), le léiomyosarcome et pour les tumeurs à malignité intermédiaire ou bénignes : la tumeur fibreuse solitaire, le schwannome cellulaire, le glomangiopéricytome.

- *Le synovialosarcome monophasique* peut se discuter sur la morphologie et l'immunohistochimie mais tous les cas de sarcomes biphénotypiques naso-sinusiens testés par RT-PCR sont négatifs pour le transcrit de fusion SS18-SSX1 ou SS18-SSX2 spécifique du synovialosarcome.
- *La MPNST* présente une cellularité variable avec un pléomorphisme nucléaire et un index mitotique élevé. Certaines comportent une différenciation hétérologue rhadomyoblastique (tumeur de Triton maligne) et surviennent habituellement dans le contexte d'une neurofibromatose. La protéine S100 est négative ou peu exprimée.
- *Le léiomyosarcome* s'agence en faisceaux longs, se coupant à angle droit et les cellules ont un cytoplasme abondant éosinophile. Les marqueurs musculaires sont positifs mais rarement la PS100.
- *La tumeur fibreuse solitaire* est d'architecture plus hétérogène avec interposition de faisceaux collagènes. Le profil immunophénotypique est différent avec surtout pour la tumeur fibreuse solitaire une expression nucléaire forte et diffuse de STAT 6.
- *Le schwannome cellulaire* est densément cellulaire avec peu de nodules de Vérocay et des vaisseaux à paroi hyalinisée. Il contient des amas d'histiocytes spumeux. Il est bien limité. Les cellules sont intensément et diffusément positives avec la PS100 mais négatives avec l'actine et expriment SOX10.
- *Le glomangiopéricytome* s'agence en courts faisceaux à disposition storiforme de cellules courtes à noyaux ovoïdes, réguliers intriquées à une riche vascularisation avec hyalinisation périvasculaire. Les cellules sont actine positives mais en général PS100 négatives et expriment la cycline D1.

5.4 Classification TNM

Dans la huitième édition de la classification TNM (AJCC - UICC) on introduit une spécificité pour les sarcomes des tissus mous de la tête et du cou par rapport aux autres sarcomes. Pour la catégorie tumeur « T », le point de cassure entre T1 et T2 qui est de 5cm pour les sarcomes toutes localisations a été choisi arbitrairement à 2cm et 4cm en raison de la plus petite taille de ces sarcomes et du risque élevé de récidive. Ce qui fait T1 < ou = à 2cm, T2 >2 et < ou= à 4cm, T3 >4cm et T4 au-delà. La catégorie « N » reste inchangée

5.5 Facteurs pronostiques

Il s'agit d'une tumeur d'évolution lente et progressive avec invasion des structures locales. Il n'est pas décrit de facteurs prédictifs de survie.

5.6 Statégie thérapeutique

La chirurgie est le traitement de choix, associée ou non à la radiothérapie.

5.7 Surveillance après traitement

Les données de la littérature sur l'évolution à distance sont rares et ne concernent qu'un nombre limité de cas.
Les récidives locales sont fréquentes, environ 1/3 des patients dans les 5 ans après le traitement initial.
La récidive peut survenir à moins de 1 an jusqu'à 9 ans après traitement mais il n'est pas rapporté de métastase. Deux décès liés à la maladie sont décrits à ce jour (2 cas avec extension intracrânienne).

REFERENCES CARCINOME NUT

Agaimy A, Fonseca I, Martins C, Thway K, Barrette R, Harrington KJ, Hartmann A, French CA, Fisher C. NUT Carcinoma of the Salivary Glands: Clinicopathologic and Molecular Analysis of 3 Cases and a Survey of NUT Expression in Salivary Gland Carcinomas. *Am J Surg Pathol*. 2018 ; 42(7):877-884.

Agaimy A, Franchi A, Lund VJ, Skálová A, Bishop JA, Triantafyllou A, Andreasen S, Gnepp DR, Hellquist H, Thompson LDR, Rinaldo A, Ferlito A. Sinonasal Undifferentiated Carcinoma (SNUC): From an Entity to Morphologic Pattern and Back Again-A Historical Perspective. Adv Anat Pathol. 2020 Mar;27(2):51-60

Amin M, Edge S, Greene F, et al. AJCC cancer staging manual. Eighth ed. New York: Springer; 2017.

Bauer DE, Mitchell CM, Strait KM, Lathan CS, Stelow EB, Lüer SC, Muhammed S, Evans AG, Sholl LM, Rosai J, Giraldi E, Oakley RP, Rodriguez-Galindo C, London WB, Sallan SE, Bradner JE, French CA. Clinicopathologic Features and Long-term Outcomes of NUT Midline Carcinoma. *Clin Cancer Res.* 2012; 18(20):5773-9.

Bishop JA. Newly Described Tumor Entities in Sinonasal Tract Pathology. *Head Neck Pathol* 2016; 10:23–31.

Brierley J, Gospodarowicz M, Wittekind C. UICC TNM classification of malignant tumours. Eighth ed. Chichester: Wiley; 2017.

Chau NG, Hurwitz S, Mitchell CM, Aserlind A, Grunfeld N, Kaplan L, His P, Bauer DE, Lathan CS, Rodriguez-Galindo C, Tishler RB, Haddad RI, Sallan SE, Bradner JE, French CA. Intensive Treatment and Survival Outcomes in NUT Midline Carcinoma of the Head and Neck. *Cancer* 2016;122:3632–3640.

El-Naggar AK, Chan JKC, Grandis JR, Takata T, Slootweg PJ (Eds): WHO classification of Head and Neck Tumors (4th edition). IARC: Lyon 2017; pp 20-21

Fang W, French CA, Cameron MJ, Han Y, Liu H. Clinicopathological Significance of *NUT* Rearrangements in Poorly Differentiated Malignant Tumors of the Upper Respiratory Tract. *Int J Surg Pathol.* 2013; 21(2):102-10.

Filippakopoulos P, Qi J, Picaud S, Shen Y, Smith WB, Fedorov O, Morse EM, Keates T, Hickman TT, Felletar I, Philpott M, Munro S, McKeown MR, Wang Y, Christie AL, West N, Cameron MJ, Schwartz B, Heightman TD, La Thangue N, French CA, Wiest O, Kung AL, Knapp S, Bradner JE. Selective inhibition of BET bromodomains. Nature. 2010; 468:1067-73.

French CA. The Importance of Diagnosing NUT Midline Carcinoma. *Head Neck Pathol* 2013; 7:11–16

French CA, Miyoshi I, Kubonishi I, Grier HE, Perez-Atayde AR, and Fletcher JA. BRD4-NUT fusion oncogene: a novel mechanism in aggressive carcinoma. *Cancer Res* 2003; 63: 304–307.

French CA, Ramirez CL, Kolmakova J, Hickman TT, Cameron MJ, Thyne ME, Kutok JL, Toretsky JA, Tadavarthy AK, Kees UR, Fletcher JA, Aster JC. BRD-NUT oncoproteins: a family of closely related nuclear proteins that block epithelial differentiation and maintain the growth of carcinoma cells. *Oncogene.* 2008; 27(15):2237-42.

French CA. Pathogenesis of NUT Midline Carcinoma. *Annu Rev Pathol.* 2012;7:247-65.

Haack H, Johnson LA, Fry CJ, Crosby K, Polakiewicz RD, Stelow EB, Seung-Mo Hong, Schwartz BE, Cameron MJ, Rubin MA, Chang MC, Aster JC, French CA. Diagnosis of NUT Midline Carcinoma Using a NUT-Specific Monoclonal Antibody. *Am J Surg Pathol.* 2009;33:984-91.

Lemelle L, Pierron G, Fréneaux P, Huybrechts S, Spiegel A, Plantaz D, Julieron M, Dumoucel S, Italiano A, Millot F, Le Tourneau C, Leverger G, Chastagner P, Carton M, Orbach D. NUT carcinoma in children and adults: A multicenter retrospective study. *Pediatr Blood Cancer.* 2017 Jun 23. doi: 10.1002/pbc.26693.

Mills AF, Lanfranchi M, Wein RO, Mukand-Cerro I, Pilichowska M, Cowan J, Bedi H. NUT midline carcinoma: a case report with a novel translocation and review of the literature. *Head Neck Pathol* 2014; 8:182-6.

Reynoird N, Schwartz BE, Delvecchio M, Sadoul K, Meyers D, Mukherjee C, Caron C, Kimura H, Rousseaux S, Cole PA et al. Oncogenesis by sequestration of CBP/p300 in transcriptionally inactive hyperacetylated chromatin domains. *EMBO J. 2010; 29:2943-2952.*

Rooper LM, Bishop JA. Sinonasal Small Round Blue Cell Tumors: An Immunohistochemical Approach. *Surg Pathol Clin*. 2017 ;10 (1):103-123.

Stelow EB. A review of NUT midline carcinoma. *Head Neck Pathol 2011; 5:31–35.*

REFERENCES CARCINOME SMARCB1 (INI1) DEFICIENT

Agaimy A. The expanding family of SMARCB1 (INI1)-deficient neoplasia: implications of phenotypic, biological, and molecular heterogeneity. *Adv Anat Pathol* 2014; 21: 394-410.

Agaimy A, Koch M, Lell M, Semrau S, Dudek W, Wachter DL, Knoll A, Iro H, Haller F and Hartmann A. SMARCB1(INI1)-deficient sinona- sal basaloid carcinoma: a novel member of the expanding family of SMARCB1-deficient neoplasms. *Am J Surg Pathol* 2014; 38: 1274-1281.

Agaimy A, Hartmann A, Antonescu CR, Chiosea SI, El-Mofty SK, Geddert H, Iro H, Lewis JS Jr, Märkl B, Mills SE, Riener MO, Robertson T, Sandison A, Semrau S, Simpson RH, Stelow E, Westra WH, Bishop JA.SMARCB1 (INI-1)-deficient Sinonasal Carcinoma: A Series of 39 Cases Expanding the Morphologic and Clinicopathologic Spectrum of a Recently Described Entity. *Am J Surg Pathol.* 2017; 41:458-471.

Amin M, Edge S, Greene F, et al. AJCC cancer staging manual. Eighth ed. New York: Springer; 2017.

Bell D, Hanna EY, Agaimy A and Weissferdt A. Reappraisal of sinonasal undifferentiated carcinoma: SMARCB1 (INI1)-deficient sinonasal carcinoma: a single-institution experience. *Virchows Arch* 2015; 467: 649-656.

Bishop JA, Antonescu CR and Westra WH. SMARCB1 (INI-1)-deficient carcinomas of the sinonasal tract. *Am J Surg Pathol* 2014; 38: 1282-1289.

Bishop JA. Recently described neoplasms of the sinonasal tract. *Semin Diagn Pathol* 2016; 33:62-70.

Brierley J, Gospodarowicz M, Wittekind C. UICC TNM classification of malignant tumours. Eighth ed. Chichester: Wiley; 2017.

Hollmann TJ, Hornick JL. INI1-Deficient Tumors: Diagnostic Features and Molecular Genetics. *Am J Surg Pathol* 2011;35: e47–e63.

Kakkar A, Antony VM, Pramanik R, Sakthivel P, Singh CA, Jain D. SMARCB1 (INI1)-deficient sinonasal carcinoma: a series of 13 cases with assessment of histologic patterns. *Hum Pathol.* 2019;83:59-67.

Shatzkes DR, Ginsberg LE, Wong M, Aiken AH, Branstetter BF , Michel MA, Aygun N. Imaging Appearance of SMARCB1 (INI1)-Deficient Sinonasal Carcinoma: A Newly Described Sinonasal Malignancy. *AJNR Am J Neuroradiol.* 2016 ;37(10):1925-1929

Stelow EB, Bishop JA. Update from the 4th Edition of the World Health Organization Classification of Head and Neck Tumours: Tumors of the Nasal Cavity, Paranasal Sinuses and Skull Base. *Head and Neck Pathol* 2017; 11:10–11

Wasserman JK, Dickson BC, Perez-Ordonez B, de Almeida JR, Irish JC, Weinreb I. INI1 (SMARCB1)-Deficient Sinonasal Carcinoma: A Clinicopathologic Report of 2 Cases. *Head and Neck Pathol.* 2017; 11: 256-261.

REFERENCES CARCINOME SMARCA4 DEFICIENT

Agaimy A, Weichert W. SMARCA4-deficient Sinonasal Carcinoma. Head Neck Pathol. 2017 Dec;11(4):541-545

Agaimy A, Jain D, Uddin N, Rooper LM, Bishop JA. SMARCA4-deficient Sinonasal Carcinoma: A Series of 10 Cases Expanding the Genetic Spectrum of SWI/SNF-driven Sinonasal Malignancies.Am J Surg Pathol. 2020 May;44(5):703-710.

Agaimy A, Bishop JA.Recurrent Loss of SMARCA4 in Sinonasal Teratocarcinosarcoma.
Rooper LM, Uddin N, Gagan J, Brosens LAA, Magliocca KR, Edgar MA, Thompson LDR, Am J Surg Pathol. 2020 Oct;44(10):1331-1339.

Agaimy A, Bishop JA. SWI/SNF-deficient head and neck neoplasms: An overview. Semin Diagn Pathol. 2021 May;38(3):175-182.

Amin M, Edge S, Greene F, et al. AJCC cancer staging manual. Eighth ed. New York: Springer; 2017.

Brierley J, Gospodarowicz M, Wittekind C. UICC TNM classification of malignant tumours. Eighth ed. Chichester: Wiley; 2017.

Jo VY, Chau NG, Hornick JL, Krane JF, Sholl LM. Recurrent IDH2 R172X mutations in sinonasal undifferentiated carcinoma. Mod Pathol. 2017 May;30(5):650-659

REFERENCE CARCINOME MULTIPHENOTYPIQUE LIE HPV

Andreasen S, Bishop J A, Hansen T v O, Westra W H, Bilde A, von Buchwald C, Kiss K.
Human papillomavirus-related carcinoma with adenoid cystic-like features of the sinonasal tract: clinical and morphological characterization of six new cases. *Histopathology* 2017; 70: 880-888

Bishop JA, Guo TW, Smith DF, Wang H, Ogawa T, Pai SI, Westra WH. Human papillomavirus-related carcinomas of the sinonasal tract*. Am J Surg Pathol.* 2013; 37(2):185-92.

Bishop JA, Ogawa T, Stelow EB, Moskaluk CA, Koch WM, Pai SI, Westra WH. Human papillomavirus-related carcinoma with adenoid cystic-like features: a peculiar variant of head and neck cancer restricted to the sinonasal tract. *Am J Surg Pathol* 2013; 37:836–844

Bishop JA. Recently described neoplasms of the sinonasal tract. *Semin Diagn Pathol* 2016; 33(2):62-70.

Bishop JA, Andreasen S, Hang JF, Bullock MJ, Chen TY, Franchi A, Garcia JJ, Gnepp DR, Gomez-Fernandez CR, Ihrler S, Kuo YJ, Lewis JS Jr, Magliocca KR, Pambuccian S, Sandison A, Uro-Coste E, Stelow E, Kiss K, Westra WH. HPV-related Multiphenotypic Sinonasal Carcinoma - An Expanded Series of 49 Cases of the Tumor Formerly Known as HPV-related Carcinoma With Adenoid Cystic Carcinoma-like Features. *Am J Surg Pathol.* 2017; 41(12): 1690-1701

El-Naggar AK, Chan JKC, Grandis JR, Takata T, Slootweg PJ (Eds): WHO classification of Head and Neck Tumors (4th edition). IARC: Lyon 2017; pp 15-17.

Hang JF, Hsieh MS, Li WY, Chen JY, Lin SY, Liu SH, Pan CC, Kuo YJ. Human Papillomavirus-related Carcinoma with Adenoid Cystic-like Features: A Series of 5 Cases Expanding the Pathologic Spectrum. *Histopathol* 2017;71(6):887-896.

Hwang SJ, Ok S, Lee HM, Lee E, Park IH. Human papillomavirus-related carcinoma with adenoid cystic-like features of the inferior turbinate: a case report. *Auris Nasus Larynx* 2015; 42:53–55

Larque AB, Hakim S, Ordi J, Nadal A, Diaz A, del Pino M, Marimon L, Alobid I, Cardesa A, Alos L. High-risk human papillomavirus is transcriptionally active in a subset of sinonasal squamous cell carcinomas. *Mod Pathol* 2014; 27(3):343-51.

Stelow EB, Bishop JA. Update from the 4th Edition of the World Health Organization Classification of Head and Neck Tumours: Tumors of the Nasal Cavity, Paranasal Sinuses and Skull Base. *Head and Neck Pathol* 2017; 11:3–15

Thompson LDR, Franchi A. New tumor entities in the 4th edition of the World Health Organization classification of head and neck tumors: Nasal cavity, paranasal sinuses and skull base. *Virchows Arch* 2018 ;472(3):315-330

Wenig BM. Recently Described Sinonasal Tract Lesions/Neoplasms: Considerations for the New World Health Organization Book. *Head and Neck Pathol* 2014; 8:33–41

REFERENCES SARCOME BIPHENOTYPIQUE

Andreasen S, Bishop JA, Hellquist H, Hunt J, Kiss K, Rinaldo A, Skálová A, Willems SM, Williams M, Ferlito A. Biphenotypic sinonasal sarcoma: demographics, clinicopathological characteristics, molecular features, and prognosis of a recently described entity. *Virchows Arch* 2018; 473 (5) :615-26

Bishop JA. Recently described neoplasms of the sinonasal tract. *Semin Diagn Pathol* 2016; 33(2):62-70.

Bishop JA. Newly described tumor entities in sinonasal tract pathology. *Head Neck Pathol* 2016; 10(1):23-31.

Carter CS, East EG, McHugh JB. Biphenotypic Sinonasal Sarcoma: A Review and Update*. Arch Pathol Lab Med.* 2018 ;142(10):1196-1201

El-Naggar AK, Chan JKC, Grandis JR, Takata T, Slootweg PJ (Eds): WHO classification of Head and Neck Tumors (4th edition). IARC: Lyon 2017; pp 40-41.

Fritchie KJ, Jin L, Wang X, Graham RP, Torbenson MS, Lewis JE, Rivera M, Garcia JJ, Schembri-WismayerDJ, Westendorf JJ, Chou MM, Dong J, Oliveira AM. Fusion gene profile of biphenotypic sinonasal sarcoma: an analysis of 44 cases. *Histopathology* 2016 ; 69(6):930-936

Huang SC, Ghossein RA, Bishop JA, Zhang L, Chen TC, Huang HY, Antonescu CR. Novel PAX3–NCOA1 fusions in biphenotypic sinonasal sarcoma with focal rhabdomyoblastic differentiation. *Am J Surg Pathol* 2015; 40: 51-59.

Huang SH, O'Sullivan B. Overview of the 8th Edition TNM classification for Head and Neck Cancer. *Curr Treat Options in Oncol* 2017; 18(40):3-13

Jo VY, Mariño-Enríquez A, Fletcher CDM, Hornick JL. Expression of PAX3 Distinguishes Biphenotypic Sinonasal Sarcoma From Histologic Mimics. *Am J Surg Pathol.* 2018; 42(10):1275-1285.

Johncilla M, Jo VY. Soft tissue tumors of the sinonasal tract. *Semin Diagn Patho*l 2016; 33(2):81-90.

Kakkar A, Rajeshwari M, Sakthivel P, Sharma MC, Sharma SC. Biphenotypic sinonasal sarcoma: A series of six cases with evaluation of role of β-catenin immunohistochemistry in differential diagnosis. *Ann Diagn Pathol*. 2018 ;33:6-10.

Le Guellec S. Les tumeurs des gaines des nerfs périphériques. *Ann Pathol* 2015; 35(1):54-70.

Le Loarer F, Laffont S, Lesluyes T, Tirode F, Antonescu C, Baglin AC, Delespaul L, Soubeyran I, Hostein I, Pérot G, Chibon F, Baud J, Le Guellec S, Karanian M, Costes-Martineau V1, Castain C, Eimer S, Le Bail B, Wassef M, Coindre JM. Clinicopathological and molecular features of a series of 41 biphenotypic sinonasal sarcomas expanding their molecular spectrum. *Am J Surg Pathol* 2019 sous presse

Lewis JT, Oliveira AM, Nascimento AG, Schembri-Wismayer D, Moore EA, Olsen KD, Garcia JG, Lonzo ML, Lewis JE. Low-grade sinonasal sarcoma with neural and myogenic features: a clinicopathologic analysis of 28 cases. *Am J Surg Pathol* 2012; 36:517-25.

Lin G, Doyle LA. An update on the application of newly described immunohistochemical markers in soft tissue pathology. *Arch Pathol Lab Med*. 2015; 139:106-121.

Rooper LM, Huang SC, Antonescu CR, Westra WH, Bishop JA. Biphenotypic sinonasal sarcoma: an expanded immunoprofile including consistent nuclear β-catenin positivity and absence of SOX10 expression. *Human Pathol* 2016; 55: 44-50.

Stelow EB, Bishop JA. Update from the 4th Edition of the World Health Organization Classification of Head and Neck Tumours: Tumors of the Nasal Cavity, Paranasal Sinuses and Skull Base. *Head and Neck Pathol* 2017; 11:3–15

Szablewski V, Neuville A, Terrier P, Laé M, Schaub R, Garrel R, Coindre JM, Costes V. Adult sinonasal soft tissue sarcoma: analysis of 48 cases from the French Sarcoma Group database. *Laryngoscope* 2015; (3):615-23.

Wang X, Bledsoe KL, Graham RP, Asmann YW, Viswanatha DS, Lewis JE, Lewis JT, Chou MM, Yaszemski MJ, Jen J, Westendorf JJ, Oliveira AM. Recurrent PAX3-MAML3 fusion in biphenotypic sinonasal sarcoma. *Nat Genet* 2014; 46(7):666-68

Wenig BM. Recently described sinonasal tract lesions/neoplasms: considerations for the New World Health Organization Book. *Head Neck Pathol* 2014; 8:33-41.

Wong WJ, Lauria A, Hornick JL, Xiao S, Fletcher JA, Marino-Enriquez A. Alternate PAX3–FOXO1 oncogenic fusion in biphenotypic sinonasal sarcoma. *Genes Chromosomes Cancer* 2016; 55: 25-29.

II. Adénocarcinomes naso-sinusiens (ADK)

3.1 Généralités – Epidémiologie

Incidence

Vingt pour cent des cancers naso-sinusiens sont des adénocarcinomes [Macbeth 1965 ; Schwaab 1997 ; Roux 2002]. Pendant 10 ans, en France, jusqu'en mars 2019, 7104 patients ont été inclus dans la base de données REFCOR, 39 % étaient des cancers des sinus et des fosses nasales. Parmi eux, 28 % étaient des adénocarcinomes dont 19 % étaient de type intestinal. Il est recensé environ 200 nouveaux cas par an d'adénocarcinomes naso-sinusiens (ADK) dans notre pays dont seulement 80 sont reconnus comme maladie professionnelle (tableau 47b) [Rodriguez 1998 ; Imbernon 2003]. Leur nombre semble plus élevé en France et en Italie que dans les autres pays européens. En Italie, entre 2000 et 2016, 1529 cas de cancers des sinus ont été enregistrés : 584 étaient des adénocarcinomes la première histologie chez l'homme (45,7%) soit 83 nouveaux cas par an [Binazzi 2018]. Au Pays-Bas, en 2017, le registre national incluait 4345 cancers des sinus dont 12 % d'adénocarcinomes (3ème histologies). Dans ce pays, leur incidence semble avoir diminué entre 1989 et 2014 de 15 à 12% en raison des mesures de prévention d'exposition [Kuijpens 2018] (np4). Cette diminution d'incidence a été mise en évidence par d'autres équipes, liée à l'amélioration des conditions de travail [Rourke 2014] (np4).

Physiopathologie

En fonction du poste de travail, la granulométrie des poussières de bois varie entre 0,1 et 160 µm. Comme dans tout aérosol, les particules > à 5 µm suivent les lois de la gravité et de l'inertie celles < à 5 µm sont animées par un mouvement brownien et restent en suspension [de Gabory 2020]. Elles sont la partie respirable de l'aérosol. Les poussières de bois ne pénètrent pas ou très peu dans les cavités sinusiennes mais ont tendance à s'accumuler dans la partie postérieure de la fente olfactive [Tian 2007 ; de gabory 2008, 2009, 2018]. En endoscopie et au scanner, la base d'implantation des adénocarcinomes est majoritairement dans la fente olfactive [Jankowski 2007, Georgel 2009] (np4).

Âge de survenue – Sex Ratio

La grande majorité des patients atteints de cette pathologie sont regroupés entre la 4ème et la 8ème décade de la vie [Roux 1997 ; de Gabory 2008, Binazzi 2018] (np4). L'âge moyen au moment du diagnostic est de 65,8 ans [Stoll 2001 ; Choussy 2008 ; Moreau 1997 ; Urso 1993 ; Roux 1997 ; Jegoux 2004 ; Leroux-Robert 1974 ; Liétin 2006, de Gabory 2010, Vergez 2014, Elliot 2015] (np4). Le sexe ratio varie de 3 à 20 hommes pour une femme selon les séries [de Gabory 2010, Cantu 2011 ; Elliot 2015, Binazzi 2018]

Facteurs de risque

Douze enquêtes cas-témoins ont montré un risque élevé d'ADK pour les hommes exposés professionnellement aux poussières de bois (OR=13,5 ; IC=95 % ; 9,0-20,0) [Demers 1997] (np2). Ce sont majoritairement des ADK intestinaux (Gallet 2018). Le risque est fonction de la durée d'exposition : avant 20 ans d'exposition, il est de 1/an, de 4,1 entre 20 et 29 ans et de 17,4 après 30 ans [Demers 1995], pour Carton et al, il est de 2,5 à 11,1 pour des durées inférieures à 5 ans (OR=10,7 ; IC=95 %); de 5,2 à 22,3 pour des durées de 10 à 19 ans (OR=36,7 ; IC=95 %); 22,0 à 61,3 pour des durées supérieures ou égales à 30 ans [Carton 2002] (np 2). Ces données d'exposition sont retrouvées dans les études épidémiologiques issues des registres nationaux de surveillance des cancers les plus récentes [Binazzi 2018] (np4).

Le risque est supérieur à la population générale pour des durées d'exposition courte : 3,7 à 12 % des patients ont moins de 5 ans d'exposition professionnelle (Tableau 6).

Tableau 6 : durées moyennes d'exposition aux poussières de bois avant développement d'un ADK

Auteurs	Moyenne	Minimale	Maximale
Stoll et al 2001	26	2	52
Moreau et al 1997	24	2	46
George et al 1997	26	1	50
Jegoux et al 2004	31,5	3	50
Leroux-Robert et al 1974	40	22	54
Sy et al 2004	24	1	58
Gallet et al 2018	30	2	65

Les ADK nasaux sont classés histologiquement en intestinal (ITAC = Intestinal Type Adenocarcinoma) et non-intestinal (non-ITAC) [Barnes 2005]. La poussière de bois semble être le facteur de risque privilégié des ITAC qui se développent dans la fente olfactive [Jankowski et al 2007] alors qu'il n'y a pas de facteur de risque démontré pour les non-ITAC [Cantu et al 2011]. Dans l'étude menée par Cantu et al, on retrouve effectivement une exposition au bois ou au cuir chez 148/153 ITAC contre seulement 3/16 non-ITAC. Les non-ITAC se développaient à la fois dans l'ethmoïde (n=16) et dans le sinus maxillaire (n=20).

Le travail du cuir (chausseur, cordonnier, tailleur, maroquinier) [Brinton 1984, Bonneterre 2007] (np 4), du nickel [Fullerton 1963] et les employés de l'agro-alimentaire, de l'agriculture, du textile présenteraient également un risque élevé de développer un adénocarcinome (OR variant de 2 à 4) [Leclerc 1997, Binazzi 2018] (np 4).

Dépistage

En France, les travailleurs du bois représentent entre 310 000 et 360 000 salariés exposés, soit 1,3 % de la population active, ce chiffre ne tenant pas compte des retraités [Kauppinen 2006].

Le délai de latence est variable selon les auteurs : 10 ans pour Roux [Roux 1997], 30 ans pour Sy depuis la fin de l'exposition jusqu'aux premiers symptômes [Sy 2004]. D'autres études proposent des délais de latence calculés à partir du premier jour d'exposition, en moyenne de 40 ans, mais avec des extrêmes allant de 7 à 70 ans [Nylander 1993].

Le délai de latence pour l'apparition d'un ADK est habituellement long : quelques années pour les plus courts (7 ans) au-delà de 30 ans pour les plus longs, parfois jusqu'à 60 ans [Sy 2004, Gallet 2018]. Le tableau 47 du régime général de la sécurité sociale mentionne un délai de latence de 40 ans (sous réserve d'une durée d'exposition de 5 ans) http://www.inrs.fr/publications/bdd/mp/tableau.html?refINRS=RG%2047. La dernière mise à jour de ce tableau date de 2004. Le diagnostic précoce repose sur l'information des professionnels, des médecins généralistes et l'action des médecins du travail dans les populations à risque.

Des recommandations pour la surveillance médico-professionnelle des travailleurs exposés à l'effet cancérogène des poussières de bois ont été élaborées par la Société Française de Médecine du Travail et la Société Française d'ORL (http://www.rst-sante-travail.fr/rst/pages-

article/ArticleRST.html?ref=RST.TM%2017). Ces recommandations de bonne pratique ont reçu le label conjoint HAS-INCa. Cette surveillance professionnelle est prise en charge par la Caisse primaire d'assurance maladie (CPAM) au titre de l'arrêté du 28 février 1995 modifié. Ces recommandations sont disponibles sur :

http://www.chu-rouen.fr/sfmt/autres/recommandations_bois_version_courte_14_02_2011.pdf.

Le protocole de dépistage par nasofibroscopie est recommandé au-delà de la trentième année après le début de l'exposition ; il s'adresse à tout travailleur ayant été exposé aux poussières de bois pendant plus de 12 mois cumulés, lors de tâches d'usinage du bois (sciage, fraisage, rabotage, perçage, ponçage) ou lors de toute activité documentée exposant à une concentration de poussières de bois de plus de 1 mg/m^3 mesurée sur 8 heures. Cet examen ORL et la nasofibroscopie seront renouvelés tous les 2 ans (Grade B). Ces recommandations sont valables pour les personnes en activité et lors de la surveillance post-professionnelle. Deux études prospectives ont validé la pertinence de la nasofibroscopie pour la réalisation de ce dépistage [Porez 2011, Martin 2018] (np2).

Toutes anomalies de la fente olfactive à la naso-fibroscopie chez un professionnel à risque doit inciter à une biopsie ou à la prescription d'une IRM pour différencier le contenu d'une lésion inflammatoire d'une lésion tumorale.

3.2 Diagnostic clinique

L'exposition professionnelle doit être recherchée et doit inciter à la vigilance devant toute symptomatologie nasale chez ces patients.

Les manifestations cliniques initiales de l'ADK ne sont pas spécifiques. Par ordre décroissant on retrouve des signes rhinologiques, ophtalmologiques, plus tardivement neurologiques ou méningées, et exceptionnellement métastatiques inaugurales (ganglionnaires ou à distance).

Les signes rhinologiques sont non spécifiques. Leurs fréquences respectives varient selon les études [Sy 2004 ; Choussy 2008] :

- Obstruction nasale 79 %
- Epistaxis 51 %
- Tumeur visible par la narine 29 %
- Rhinorrhée 27 %
- Douleur sinusienne 20 %
- Exophtalmie 11 %
- Diplopie 9 %
- Ganglion cervical 1 %
- Perte de poids 0,5 %

Ces symptômes sont souvent déjà présents chez des personnes exposées, car les poussières de bois provoquent une rhinite (orthoergique ou allergique), ou en raison d'une pathologie rhinologique intercurrente (déviation septale, rhinite allergique pré-existante) [de Gabory 2019]. Les travailleurs du bois ont plus souvent des irritations nasales, un écoulement et/ou une obstruction qu'une population non exposée : Odds Ratio 2,57, 2,93 et 2,06 [Marcucilli 1998] (np3). Il n'est donc pas possible sur une simple obstruction nasale et/ou une rhinorrhée d'évoquer le diagnostic d'adénocarcinome, surtout si la symptomatologie est bilatérale. Le caractère unilatéral des symptômes rhinologiques est déterminant pour attirer l'attention vers l'existence d'un processus expansif rhinosinusien (98 % des cas) [de Gabory 2004] (np4). Pour Svane-Kudsen, une obstruction nasale associée à des épistaxis est suffisamment spécifique et précoce pour évoquer le diagnostic [Svane-Kudsen 1998] (np4). Cependant, le caractère tardif de ces signes est admis de tous, aucune série historique ne faisant état d'une cohorte avec une majorité de stades T1 et T2.

L'apparition de signes ophtalmologiques est le plus souvent le reflet d'une compression de proximité, mais peut-être aussi la conséquence d'un envahissement par infiltration des structures intraconiques

(graisse orbitaire, muscles oculo-moteurs, nerf optique, globe oculaire) [Sy 2004] (np4). On rencontre le plus souvent une exophtalmie, un œdème palpébral, une diplopie et/ou une baisse de l'acuité visuelle. Ils sont par contre le plus souvent les témoins d'une lésion évoluée et ne peuvent donc servir de symptômes d'alerte pour prendre en charge ces lésions à un stade précoce.

Les signes méningés et neurologiques sont tardifs. Ils sont aussi synonymes d'une lésion extensive.

Les adénopathies inaugurales sont rares et présentes dans 1,3 à 3,15 % des cas [Vergnolles 2004, Sy 2004, de Gabory 2010, Vergez 2014]. Elles sont rares en cas de récidives à distance en raison du caractère peu lymphophile des ADK : de 1,4 à 11,5 % [Stoll 2001 ; Sy 2004] (np4).

3.3 Localisation et imagerie

Le scanner et l'IRM sont indispensables pour le bilan d'extension et la localisation de l'ADK naso-sinusien.

L'ADK intestinal est typiquement une tumeur de la fente olfactive et provoque au scanner un élargissement quasiment pathognomonique de la partie postérieure de la fente olfactive [Jankowski 2007, Georgel 2009]. Le scanner apporte des informations sur les repères osseux et permet de différencier les ADK strictement naso-sinusiens de ceux ayant dépassés les limites de l'organe. Il ne permet pas de différencier les limites de la tumeur de son atmosphère inflammatoire, de la voie lacrymale, du contenu orbitaire, de la fosse infra-temporale et cérébral et d'avoir une idée précise du volume tumoral.

L'IRM injectée permet :

1. de circonscrire le volume tumoral en différenciant la tumeur de son atmosphère inflammatoire (œdème, rétentions dans les cavités sinusiennes adjacentes, polypes réactionnels, remodelage tissulaire).
2. de mettre en évidence l'extension aux cavités sinusiennes notamment frontales, sphénoïdales et maxillaires
3. de connaitre le degrés de vascularisation de la tumeur grâce aux différents temps lors de l'injection de produit de contraste
4. de décrire les rapports avec les organes et régions de voisinage (orbite, méninges, cerveau, fosse infra-temporale), d'en décrire le caractère refoulé ou envahit
5. de rechercher une éventuelle extension ganglionnaire ou intracrânienne.

Le remodelage tissulaire, l'effacement par compression des cloison osseuses, l'inflammation naso-sinusienne perturbent l'analyse IRM de l'extension tumorale. La corrélation globale entre les données IRM et les résultats histologiques pour la dure-mère est de 84 % : de manière plus spécifique, elle est de 64% pour un rehaussement linéaire, de 95% lorsqu'il est nodulaire et de 91 % pour 5 mm d'épaisseur (Moiyadi 2013, Eisen 1996). Or, l'extension supérieure et postérieure des ITAC (méninge, bulbe olfactif, gyrus rectus, gyrus orbito-frontal médial et étage moyen de la base crâne) est la plus courante et a une forte valeur pronostique (Borges 2008, Jankowski 2007, Georgel 2009). Ces discordances radio-cliniques entrainent une surévaluation du volume tumoral par les radiologues et les chirurgiens. Pour Fierens et al, ces discordances étaient moins prononcées pour les chirurgiens probablement parce qu'ils peuvent utiliser et croiser avec la radiologie les observations endoscopiques plus proches de la réalité histologique (Fierens 2021).

Cette surévaluation de l'extension tumorale était aussi retrouvée par Mortuaire et al et Vergez et al (Vergez 2014, Mortuaire 2017) : 69% des patients atteints de tumeurs pT1 - pT2 ont subi une ablation de la base du crâne, alors que les tumeurs étaient limitées aux cavités nasales.

Malgré un bilan radiologique préopératoire complet incluant TDM et IRM, la classification de la tumeur aux stades T3 à T4b est parfois difficile. Pour Fierens et al cela dépendaient de l'interprétation donnée aux signes radiologiques IRM en raison des phénomènes de remodelage tissulaire et d'inflammation dans les cavités naso-sinusiennes, l'imagerie pondérée T1 avec injection n'étaient pas adaptées pour

évaluer le stade tumoral alors que les images pondérées T2 étaient plus proches de la réalité de l'extension. [Fierens 2021]

R11 : Il est recommandé de faire un scanner et une IRM du massif facial, de la base du crâne, et un scanner cervical et thoracique pour le bilan d'extension d'un ADK naso-sinusien **(Accord relatif)**.

R12 : Il est recommandé d'interpréter le bilan loco-régional des ADK naso-sinusiens en RCP afin de préciser au mieux l'extension tumorale (orbite - base du crâne) et d'éviter une surévaluation pré-thérapeutique **(Accord relatif)**.

3.4 Anatomie pathologique

3.4.1 Définition – terminologie – synonymes

On parle ici des ADK du tractus naso-sinusien à l'exclusion des carcinomes d'origine salivaire. On différentie habituellement les ADK naso-sinusiens en deux groupes principaux : les ADK de type intestinal en raison de leurs similitudes morphologiques et immunophénotypique avec l'ADK colique, et les ADK de type non intestinal [Barnes 2005] :

- ADK de type intestinal – code ICD-O 8144/3

En Anglais : *intestinal –type sinonasal adenocarcinoma, colonic type adenocarcinoma*.

- ADK de type non-intestinal – code ICD-O 8140/3

En Anglais : *non – intestinal – type sinonasal adenocarcinoma, sinonasal tubulopapillary low-grade adenocarcinoma, seromucinous adenocarcinoma, renal cell-like carcinoma*

Dans la littérature anglo-saxonne, les ADK sont divisés en ADK de bas grade et de haut grade. Les ADK de bas grade concernent essentiellement les cavités nasales et l'ethmoïde et les ADK de haut grade le sinus maxillaire. Les publications ne sont pas homogènes quant à la localisation des ADK de type intestinal et non intestinal [Kiliç 2018, Jain 2019]. Elles utilisent la classification suivante :

- Bas grade : Grade I= bien différencié et grade II =moyennement différencié,
- Haut grade : Grade III = faiblement différencié et grade IV = indifférencié.

Il semblerait que les ADK de bas grade atteignent plus souvent les cavités nasales (64%) puis l'ethmoïde (20%) et que les ADK de haut grade atteignent à la fois les sinus et les fosses nasales au moment du diagnostic.

3.4.2 Types histologiques

- ADK DE TYPE INTESTINAL – CODE ICD-O 8144/3

Les ADK de forme intestinale sont les plus fréquents. L'aspect glandulaire ressemblant macroscopiquement aux ADK intestinaux. Ils sont liés à l'exposition aux poussières de bois et aux autres irritants professionnels. De nombreuses classifications histologiques existent [Batsakis 1963 ; Gamez-Araujo 1975 ; Gorguet 1982 ; Heffner 1982 ; Barnes 1986 ; Kleinsasser 1988 ; Hyams 1988]. Elles expriment essentiellement leur polymorphisme morphologique. Elles systématisent ces lésions par rapport aux caractéristiques architecturales tissulaires et à leurs degrés de différenciation. Il s'agit de données descriptives rétrospectives (np 4) : les plus utilisées sont celles de Batsakis et Hyams réunissant les critères de Batsakis évoqués en 1963 et ceux de Heffner en 1982 (Tableau 7), puis

celles de Barnes et Kleinsasser dont les critères sont superposables aux précédents en fonction du stade de différenciation cellulaire et du caractère sécrétant (Tableau 8).

Tableau 7 Classifications histologiques des ADK intestinaux de Batsakis 1963 et Heffner 1982 regroupées par Batsakis et Hyams en 1988

BATSAKIS	1963	• Papillaires • Sessiles • Mucoïdes alvéolaires (mucineux)
HEFFNER	1982	• Bas grade à structure tubulo-papillaire • Haut grade à structure glandulaire

Tableau 8 : classification histologique des ADK intestinaux par Barnes et Kleinsasser

CLASSIFICATIONS	
Barnes 1986	**Kleinsasser 1988**
Type papillaire	PTCC- type I bien différencié
Type tubulaire (ou lieberkühnien)	PTCC- type II moyennement différencié
Type compact ou solide	PTCC – type III peu différencié
Type colloïde (ou mucineux)	Type alvéolaire et à cellules en bague à châton
Forme mixte	Forme intermédiaire ou transitionnelle

PTCC= papillo-tubulaire à cellule cylindrique

Ils se caractérisent par l'expression de CK20 et de CDX2, en plus de la CK7.

- ADK DE TYPE NON-INTESTINAL – CODE ICD-O 8144/3

Ce sont les moins fréquents. Ils ne présentent pas de ressemblance avec les ADK intestinaux. Ils ne sont pas dus aux expositions professionnelles. Ils sont issus des cellules glandulaires accessoires de la muqueuse nasale ou sinusienne et peuvent prendre naissance ailleurs que dans la fente olfactive. L'immense majorité de ces ADK de type non intestinal sont de bas grade de malignité avec rares récidives. Ils sont constitués de petites cellules à noyau rond monomorphe, sans atypie, et cytoplasme éosinophile ; index mitotique faible, absence de nécrose [WHO 2017]. Ils expriment la CK7 mais restent CK20 et CDX2 négatifs.

L'adénocarcinome naso sinusien de type rénal est une variante d'ADK de type non intestinal de bas grade individualisée en 2002 et seule une dizaine de cas a été rapportée. La clinique n'est pas spécifique avec le plus souvent une épistaxis comme signe révélateur et à l'examen une masse polypoïde des fosses nasales. En histologie, la tumeur est faite de cellules régulières à cytoplasme clair ou légèrement éosinophile, sans production de mucus et à noyau petit et rond. Ces cellules se regroupent en glandes ou en nids ou rarement forment des papilles. L'anisocaryose est absente ou

minime et les mitoses sont rares. Il n'est pas observé de stroma hyalinisant ni de nécrose. L'immunophénotype est CK7+, CK5/6-, vimentine -, PAX8-.
Le principal diagnostic différentiel est la métastase d'un adénocarcinome à cellules claires du rein qui sera éliminée sur la clinique et l'immunohistochimie.
Il s'agit d'un carcinome de bas grade, de bon pronostic, sans récidive ni de métastase pour les cas décrits avec suivi, initialement traités par chirurgie et/ou radiothérapie.

Les ADK non intestinaux de haut grade sont rares. Ils doivent faire rechercher les diagnostics différentiels avec les autres formes tumorales peu différenciées (cf Chap : NOUVELLES ENTITES ANATOMOPATHOLOGIQUES p 68)

R14 : Il est recommandé en cas d'ADK non-intestinal de haut grade de proposer une double lecture histologique en raison de formes frontières avec d'autres histologies **(Accord fort)**.

3.5 Classification TNM

Plusieurs classifications ont été élaborées au fil du temps, de plus en plus spécifiques, prenant en considération les facteurs pronostiques clés (cf argumentaire des recommandations REFCOR 2010). La 8ème édition de la classification de l'UICC prend aujourd'hui en considération ces facteurs en différenciant les lésions T4a et b qui prennent en compte notamment pour l'ADK l'envahissement basi-cranien et sphénoïdal.

La classification pour les localisations ethmoïdales et des fosses nasales est surtout valable pour les ADK intestinaux, celle pour les localisations maxillaires pour les ADK non intestinaux.
Concernant les ADK intestinaux, la classification UICC est la plus utilisée mais elle n'est pas spécifique des tumeurs de la fente olfactive. Elle a été conçue pour les tumeurs de l'ethmoïde, des sinus maxillaires et de la fosse nasale et ne mentionne pas les limites anatomiques de la fente olfactive qui diffèrent de celles des tumeurs ethmoïdes. Elle inclue huit critères pronostiques qui sont considérés comme peu pertinents pour l'ITAC (processus ptérygoïdien, palais, apex orbitaire, os nasal, peau du visage, rhinopharynx, clivus, fosse cérébrale moyenne) (Choussy 2008, de Gabory 2010, Fierens 2021).

Par ailleurs, il est parfois difficile de préciser le stade T sur la base de l'imagerie qui surévalue souvent l'envahissement de voisinage (cf chp 3.3. localisation et imagerie) alors que cette tumeur se développe majoritairement en refoulant les structures de voisinage, longtemps sans les envahir.
Enfin, la distinction entre les stades T3 et T4a est parfois difficile. Des erreurs de classification peuvent survenir dans les études rétrospectives. Dans la classification UICC le stade T4a correspond à une « extension minimale de la base du crâne antérieure ». Cependant, il existe une distinction floue entre l'invasion de la lame criblée, classée T3, et celle des méninges, classée T4b. Comme il n'y a pas d'autre structure anatomique entre la lame criblée et les méninges, la distinction dans la classification UICC 2017 entre un stade T3 et T4a reste difficile pour l'extension supérieure des tumeurs de la fente olfactive ADK et neuroblastomes.

Classification TNM de l'UICC 8ème édition pour les carcinomes de l'ethmoïde et des fosses nasales	
T1	Limité à un site sinusien ou aux cellules ethmoïdales, avec ou sans lyse osseuse
T2	Limité à un site naso-ethmoïdal voisin, avec ou sans lyse osseuse
T3	Étendu à la lame papyracée, au plancher de l'orbite, au sinus maxillaire, au palais ou à la lame criblée
T4a	Étendu à l'orbite antérieur, à l'étage antérieur de la base du crâne (extension minime), au sinus frontal ou sphénoïde, à l'apophyse ptérygoïde ou à la peau.
4b	Étendu au toit de l'orbite, à la méninge ou à l'encéphale, à l'étage moyen de la base du crâne, au clivus, au naso-pharynx, aux nerfs crâniens (autres que le V_2).

Classification TNM de l'UICC 8ème édition pour les carcinomes du sinus maxillaire	
T1	Tumeur limitée à la muqueuse, sans érosion osseuse
T2	Tumeur avec ostéolyse pouvant intéresser le palais osseux, méat nasal médian
T3	Tumeur étendue à la paroi postérieure du sinus maxillaire, tissus sous-cutanés, plancher ou paroi interne de l'orbite, fosse ptérygoïde, sinus ethmoïdal
T4a	Tumeur étendue à la cavité orbitaire antérieure, peau de la joue, apophyses ptérygoïdes, fosse infra-temporale, lame criblée, sinus sphénoïdal/frontal
T4b	Tumeur étendue au toit de l'orbite, dure-mère, cerveau, étage moyen de la base du crâne, nerfs crâniens autres que V_2, nasopharynx, clivus

3.6 Facteurs pronostiques

3.6.1 Facteurs liés à la clinique

Liétin et al retrouvaient à propos de 60 patients que le pronostic de la maladie n'est pas statistiquement lié à la durée d'exposition aux poussières de bois [Liétin 2006] (np 4). Ce résultat était commun aux autres auteurs.

Bridger et al ne retrouvaient pas de liaison statistique avec l'âge et le sexe des patients [Bridger 2000] (np 4).

Dans la série de Camp et al à propos de 123 ADK, l'âge influençait la survie globale et sans récidive mais pas la survie spécifique [Camp 2016].

Dans une étude rétrospective, à partir de la base de données nationale américaine sur le cancer qui incluait 1288 patients atteints d'ADK tous sous-types histologiques confondus, l'âge ressortait comme facteur pronostique lors de l'analyse uni et multivariée [Shay 2019].

3.6.2 Facteurs liés à l'histologie

Le GETTEC, dans une étude rétrospective de 418 patients, ne retrouvait pas de différence de survie entre les formes de haut grade et de bas grade, entre les formes bien et peu différenciées, les formes intestinales mucoïdes, papillo-tubulaires et papillaires (np 4) [Choussy 2008]. Cantu et al retrouvaient les mêmes résultats à partir d'une série de 153 ADK [Cantu 2011]. Pour Russel et al, à partir de 67 ADK, les critères de Barnes et de Kleinsasser n'influençaient pas le prognostique [Russel 2018] (np4).

A l'inverse Bhayani et al à partir de 66 patients retrouvaient une différence statistique des taux de survie entre les ADK bien et peu différenciés [Bhayani 2014] (np4). Turri-Zanoni et al retrouvaient, à partir de 61 ADK, une différence statistique sur la survie globale et spécifique sans récidive entre les tumeurs de bas-grade (14 patients) et de haut-grade (47 patients) [Turri-Zanoni 2015]. Pour les patients issus de la base de données américaine SEER, deux études rétrospectives incluant respectivement 746 et 819 patients retrouvaient le même résultat montrant une diminution de la survie spécifique en analyses uni et multivariée des ADK de haut grade [Kiliç 2018, Jain 2019] (np4). Pour les patients issus d'une autre base de données américaine nationale sur le cancer, en analyse uni et multivariée, les grade 3 et 4 étaient des facteurs qui diminuaient la survie [Shay 2019]

La présence de cellules en bague à châton semblait être un facteur de mauvais pronostic, présent dans les ADK de haut grade avec un fort immunomarquage p53 (80%) et un index mitotique élevé (60% Mib-1+) [Castillo 2007].

R13 : Il est recommandé de mentionner dans le compte rendu histologique d'un ADK naso-sinusien le type intestinal ou non, le grade de différenciation et la présence de cellules en bague à chatons **(Accord relatif)**.

6.3.3 Facteurs liés au stade TNM

L'ensemble des auteurs sont d'accord pour dire que le pronostic de la maladie est lié aux récidives locales et non aux métastases à distance [Roux 1997 ; Brasnu 1996 ; Stoll 2001 ; Liétin 2006 ; de Gabory 2004 - 2008 ; Choussy et al. 2008 ; Camp 2014 ; Vergez 2014 ; Nicolai 2016] (np 4). Bogaerts et al ne retrouvaient pas de différence statistique de survie entre les stades tumoraux, mais leur série, regroupant des patients traités par chirurgie endoscopique et radiothérapie était constituée de 60 % de T2 et de seulement 20 % de T4a et 6,8 % de T4b [Bogaerts 2008] (np 4). A l'inverse, la plupart des séries comportant une majorité de tumeurs classées T3 et T4 retrouvait le stade tumoral comme facteur pronostique [Bridger 2000 ; Choussy 2008 ; de Gabory 2008 ; Vergez 2014, Bhayani 2014 ; Camp 2014 ; Nicolai 2015, Kiliç 2018] (np 4).

Les auteurs reconnaissent l'extension méningée et cérébrale comme étant le facteur de risque de récidives le plus important (Tableau 9). Une seule équipe ayant évalué le retentissement sur la survie de l'envahissement du canal naso-frontal et du sinus frontal a retrouvé ces extensions tumorales comme facteur de mauvais pronostic [Stoll 2001 ; de Gabory 2008]. Selon les études, les extensions tumorales à l'orbite et à la fosse infra-temporale interfèrent de manière statistique ou non avec la survie des patients.

Tableau 9 : facteurs pronostiques des ADK intestinaux selon leur extension

Auteurs	*Sinus max*	*Sinus sphénoïde*	*C.N.F.*	*Sinus frontal*	*F.I.T.*	*orbite*	*méninges*	*cerveau*	*N+*
Lund 1988								+	
Van Tuyl 1991							+		
Shah 1992							+	+	
Kraus 1992							+	+	
Brasnu 1996		+							
Roux 1997		+				-			
Bridger 2000					-	-			
Stoll 2001		+	+			-	+	+	
Claus 2002								+	
Liétin 2006		+				-			
Choussy 2008	-	+				+	+	+	+
de Gabory 2010	-	-		+	+	+	+	+	
Bhayani 2013		+					+	+	
Kiliç 2018	+	+		+					
Shay 2019									+
Totaux	**?**	**+**	**+**	**+**	**?**	**?**	**+++**	**+++**	**+**

La faible lymphophilie et la faible incidence des envahissements ganglionnaires de l'ADK n'a permis qu'à deux études, en raison du nombre important de patients, de retrouver cette extension comme facteur influençant la survie de manière défavorable [Choussy 2008, Shay 2019].

L'appréciation variable de certains facteurs pronostiques peut s'expliquer par la taille des cohortes étudiées, la proportion de cas dont l'extension atteint les zones anatomiques concernées, et probablement de l'expérience chirurgicale des équipes, car ces cohortes sont étalées sur des dizaines d'années (avis d'experts). Les résultats statistiques peuvent varier malgré l'utilisation d'une même méthodologie statistique avec l'allongement du suivi et l'augmentation de l'effectif étudié [Stoll 2001 ; de Gabory 2008].

3.6.3 Facteurs liés au traitement (résultats)

- Sur T

Il n'a pas été retrouvé dans la littérature d'étude comparative, randomisée ou non, permettant de comparer les différentes prises en charge thérapeutiques.

CHIMIOTHERAPIE

Aucune étude n'est disponible concernant l'utilisation de la chimiothérapie seule dans le traitement de l'ADK. Elle a toujours été utilisée en association avec la chirurgie et/ou la radiothérapie :

- soit de manière néoadjuvante par voie intra-veineuse avant chirurgie puis radiothérapie (CDDP, 5FU, Epirubicine, Doxorubicine, Leucovorin) [Roux 1997 ; Sy 2004 ; Licitra 2002 ; LoRusso 1988 ; Lietin 2006] (Tableau 10) (np 4),

- soit de façon anecdotique (2 patients) par voie intra-artérielle avec une radiothérapie concomitante néoadjuvante suivi d'une exérèse chirurgicale (CDDP) [Samant 2004 ; Madison 2005] (np 4),
- soit en application locale de 5FU après « *debulking* » [Knegt 1985 ; 2001]. Une seule équipe a l'expérience de ce protocole thérapeutique avec un recul comparable aux plus importantes séries historiques permettant d'obtenir 79 et 64 % de survie à 5 ans et 10 ans. Des données supplémentaires semblent nécessaires pour confirmer la reproductibilité de ce protocole avec un effectif supérieur à celui existant (np 4).

Tableau 10 : réponses tumorales des ADK intestinaux après chimiothérapie néoadjuvante.

	LoRusso 1988	**Brasnu 1996**	**Sy 2004**	**Liétin 2006**	**Totaux**
Nombre de patients	5	76	33	22	**136**
Répondeurs totaux > 80 %	1 (20 %)	15 (19,7 %)	3 (10 %)	1 (4,5 %)	**20 (14,7 %)**
Répondeurs partiels > 50 %	3 (60 %)	14 (18,4 %)	12 (17,5 %)	5 (22,7 %)	**34 (25 %)**
Non Répondeurs < 50 %	1 (20 %)	47 (61,8 %)	18 (45 %)	16 (72,7 %)	**82 (60,3 %)**

L'histologie de la muqueuse même en cas de réponse complète reste positive chez 9 patients sur 15 pour Roux et al, et 6 patients sur 6 pour Licitra et al [Brasnu 1996 ; Licitra 2002].

Le taux de récidives locales était de 20 % chez les répondeurs complets [Roux 1997]. Pour LoRusso et al, ces récidives surviennent dans tous les groupes de réponses dans un délai moyen de 27,8 mois [LoRusso 1988].

Licitra et al obtiennent un taux de survie globale de 69 % et sans récidive de 57 % [Licitra 2002]. Roux et al obtiennent 53 % de survie à 5 ans [Roux 1997]. Marandas et al n'obtiennent pas de modification des taux de survie à 3 et 5 ans entre les patients ayant eu chirurgie + radiothérapie 71 / 42,8 % et ceux ayant eu chimio + chirurgie + radiothérapie 66 / 58,9 % [Sy 2004] (np 4).

Licitra et al. ont par la suite réalisé une étude de phase II monocentrique pour étudier les effets d'une chimiothérapie néoadjuvante avec du cisplatine, du fluorouracile et de la leucovorine (association PLF) suivie d'une chirurgie et d'une radiothérapie chez des patients atteints d'un carcinome paranasal, dont 37 (76%) des 49 patients avaient un adénocarcinome (Licitra 2004). Ils ont constaté qu'une rémission pathologique complète était atteinte chez 8 (16 %) des 49 patients. Dans l'ITAC nasosinusienne, Bossi et al. ont comparé la survie globale à 5 ans (SG à 5 ans) et la survie sans récidive (SSM à 5 ans) entre 30 patients traités par chirurgie suivie de radiothérapie (Groupe A) et 44 patients traités par chimiothérapie d'induction avec association PLF suivie de chirurgie et radiothérapie adjuvante (Groupe B) (Bossi 2013). Le taux de SG à 5 ans dans le groupe B était de 70 %, tandis que celui du groupe A était de 42 % (p = 0,041). Le taux de SSM à 5 ans dans le groupe B était de 66 %, alors que celui du groupe A était de 40 %, mais surtout ils ont pu trouver un lien significatif entre l'expression de p53 et la SSM ainsi que la SG dans le groupe ayant reçu une chimiothérapie d'induction, ouvrant la voie à une sélection potentielle des patients pour cette chimiothérapie d'induction. En dehors de ces expériences institutionnelles isolées, le rôle de la chimiothérapie dans le cadre de l'induction ou d'un traitement adjuvant dans la gestion des ITAC et des non-ITAC n'a pas été systématiquement étudié. Plusieurs essais de phase 2 aux USA ou en Italie sont en cours pour préciser les résultats et indications (ClinicalTrials.gov Ident fiers : NCT02099175 et

NCT02099188 s'adressent en particulier aux patients présentant un ITAC avec expression fonctionnelle de p53, NCT00707473).

Enfin, les données manquent pour proposer en traitement adjuvant post-résection une chimiothérapie concomitante à la radiothérapie. Pour autant celle-ci a pu être étudiée en position néo-adjuvante. A partir d'une population de 156 cancers naso-sinusiens toutes histologies confondues (41,7 % T1-T3, 58,3% T4), Fernström et al isolent 79 patients ayant reçu une chimioradiothérapie néo-adj vante : 3 cycles de Cisplatine + 5fluorouracile associé à une dose moyenne 45-50 Gy. Quatorze patients ont eu une application topique de 5FU en plus. Seuls 48% des patients ont eu une rémission complète histologique en fin de protocole après la chirurgie. Le taux de survie globale et spécifique sans récidive à 5 ans pour les 21 ADK traités était respectivement de 58 et 45 % [Fernström 2017].

Les effets secondaires de la chimiothérapie sont fréquents [Licitra 2002]. Deux études rapportent des décès après une ou plusieurs cures de chimiothérapie [Licitr 2002 ; Sy 2004]. Fernström et al retrouvaient 20% de nutrition entérale ou parentérale, 19% de traitement antibiotique, 9% de neutropénie fébrile, 4% d'évènements thrombo-emboliques et de toxicité cardiaque du 5FU, 1 perforation digestive et 1 décés par insuffisance rénale [Fernström 2017]

R23 : La chimiothérapie néoadjuvante n'est pas un traitement standard pour le traitement curatif des ADK naso-sinusiens car elle n'apporte pas de gain en termes de survie globale spécifique et sans récidive à 5 ans **(Accord fort)**.

RADIOTHERAPIE

Il n'a pas été retrouvé dans la littérature d'étude randomisée permettant de comparer l'efficacité de la radiothérapie seule, en association avec la chimiothérapie ou en post-opératoire pour l'ADK.

Radiothérapie seule

Waldron et al ont utilisé la radiothérapie seule classique (60 Gy) à visée curative sur 9 ADK. Ils obtiennent 87,5 % de survie à 5 ans mais les lésions n'étaient que des T1 et des T2. Il y a eu 33,4 % de récidives dans les deux ans. Par ailleurs, en rapport avec les doses et la technique d'irradiation utilisée, 12 patients ont perdu la vue d'un œil et 7 ont eu une acuité visuelle diminuée sur le total des 29 patients traités toutes histologies confondues [Waldron 1998]. Pour cette même équipe, la chirurgie de rattrapage pour une cohorte de 136 patients toutes histologies confondues de tumeurs naso-sinusiennes traités initialement par radiothérapie seule à visée curative n'a été possible que chez 34 d'entre eux et permettait d'obtenir un taux de survie actuarielle globale à 5 ans de 47 % et de survie sans récidive de 15 % [Curran 1998].

Jansen et al obtiennent un contrôle local de 65 % (Debulking+radiothérapie) *versus* 47 % avec de la radiothérapie seule toutes histologies naso-sinusiennes malignes confondues, avec un résultat décevant sur les 14 ADK [Jansen 2000].

Dulguerov et al ont montré à partir de 216 patients atteints de tumeurs malignes naso-sinusiennes que le contrôle local et la survie actuarielle étaient meilleurs avec la chirurgie seule ou la chirurgie suivie de radiothérapie qu'avec la radiothérapie seule [Dulguerov et al. 2001a] (np 4).

Pour Kiliç et al, la radiothérapie seule étaient essentiellement proposée aux ADK de stade IV non opérables avec un taux de survie spécifique à 5 ans de 41,3 % et 36,7 % à 10 ans [Kiliç 2018] (np4 .

R24 : Il n'est pas recommandé de réaliser une radiothérapie seule dans le traitement curatif d'un ADK naso-sinusien opérable **(Accord fort)**.

CHIRURGIE

En analyse univariée, tous les patients porteurs d'un ADK issus de la base de données SEER (819 cas), ayant subi une chirurgie ont eu un meilleur taux de survie globale et spécifique que ceux n'en ayant pas eu [Jain 2019] (np4).

Chirurgie seule

Peu d'équipes ont proposé d'utiliser la chirurgie seule pour le traitement des ADK. Cantu et al sur 50 ADK traités entre 1987 et 1994 obtiennent tous stades confondus un taux de survie globale à 5 ans de 47 % et un taux de survie sans récidive de 24 % à 5 ans (np 4) [Cantu 1999].

Dans la série de De Gabory et al, sur 95 ADK, 26 (T1 – T2 et quelques T3) n'ont pas reçu de radiothérapie post-opératoire. Il n'a pas été retrouvé de différence significative de survie à condition que la chirurgie soit en marge saine [de Gabory 2010] (np4).

Turri-Zanoni et al ont comparé deux groupes d'ADK T1 et T2, l'un traité par chirurgie seule (33 patients), l'autre traité par chirurgie+radiothérapie adjuvante (28 patients). Il n'y avait pas de différence statistique sur la survie globale et la survie spécifique sans récidive à 5 ans entre les deux groupes [Turri-Zanoni 2015] (np4)

Nicolai et al dans une étude sur 169 ADK n'ont pas réalisé de radiothérapie adjuvante chez 41 % des patients sans diminution de la survie à 5 ans. Il s'agissait très majoritairement de T1 et de T2 [Nicolai 2016] (np4).

R15 : Pour les ADK intestinaux T1 ou T2N0M0, la chirurgie seule avec exérèse macroscopique complète et marges histologiques de sécurité négatives peut être proposée **(Accord relatif)**

Une étude rétrospective issue de la base de données américaine SEER, à propos de 746 ADK, retrouvaient un taux de survie spécifique meilleur en cas de lésions de bas grade, de stades I et II, et pour les patients ayant été traités par chirurgie seule [Kiliç 2018] (np4).

R18 : Pour les ADK non-intestinaux de bas grade, la chirurgie seule en marges saines peut-être proposée **(Accord relatif)**.

Association chirurgie + radiothérapie

Le tableau 11 regroupe les études de plus de 50 patients. Le protocole thérapeutique le plus rencontré avant 2000 est chirurgie+radiothérapie. Après 2000, certaines équipes proposent pour les tumeurs de bas grade et/ou de petite taille (T1 et T2 parfois T3) un protocole composé uniquement de chirurgie.

Tableau 11 : comparaison des taux de survie spécifiques à 5 et 10 ans des séries de plus de 50 ADK. Les séries sont classées par ordre croissant de population.

AUTEURS	N	Protocoles thérapeutiques principaux	% T3+T4	Suivi moyen (mois)	à 5 ans	à 10 ans
Harbo 2002	57	R+S			65	52
Knegt 2001	62	S+Ch	79	98	79	64
Bhayani 2014	66	S - S+R	45,4	55	79	n.s
Sy 2004	76	S+R±Ch			41	n.s
Jegoux 2004	80	S+R	72,5	58	63	n.s
Roux 1997	85	Ch+S+R	89		53	n.s
de Gabory 2010	95	S+R	75,7	61	77	64
Vergez 2014	159	S – S+R	48,4	32,5	62	n.s
Nicolai 2016	169	S – S+R	50,6	42,8	71,7	n.s
Choussy 2008	416	MM	64,6	59	64	49
Kiliç 2018	746	S – S+R	50	n.s	63,8	57,6
Jain 2019	819	MM (43% S+R)	63,4	n.s	57	42

n.s : non specifié ; MM= Multi-Modalités; S= surgery; R= Radiotherapy; Ch= Chemotherapy; ES= Endoscopic Surgery

R17 : La chirurgie d'exérèse macroscopique complète avec des marges histologiques de sécurité négatives suivie d'une radiothérapie sur le lit tumoral est le traitement standard à visée curatrice des ADK intestinaux T4 N0 M0 **(Accord fort)**.

R16 : Il est recommandé de discuter en RCP l'intérêt d'une radiothérapie adjuvante pour les ADK intestinaux pT2 et pT3N0M0 opérés en marges saines **(Accord relatif).**

Pour l'ADK, des séries avec plus de 50 patients avec un long suivi démontrent des résultats oncologiques pour la voie endoscopique endonasale au-moins équivalents à la voie externe transfaciale (Tableau 12) (np4).

Actuellement, la chirurgie endoscopique endonasale a prouvé son efficacité au moins équivalente à celle de la chirurgie par voie externe sur la survie spécifique, tout en permettant une prise en charge avec une diminution significative de la morbi-mortalité et de la durée de l'hospitalisation permettant de proposer une exérèse avec craniectomie à des patients plus âgés que ce qu'on aurait pu faire par voies externes ORL et neurochirurgicale (cf chapitre Généralités Chirurgie). C'est particulièrement vrai pour les complications de longue durée qui étaient associées aux voies

sous-frontales et sous-fronto-orbitaires. On peut donc dire que la chirurgie endo-nasale a facilité et amélioré la séquence chirurgie ± radiothérapie post-opératoire.

R21 : Il est recommandé d'utiliser la voie endoscopique pour le traitement chirurgical des ADK naso-sinusiens lorsque l'extirpation tumorale est possible en R0 **(Accord fort)**.

Pour les protocoles associant chirurgie + radiothérapie la dose de radiothérapie adjuvante étaient :

- entre 50-60 Gy [de Gabory 2010]
- en moyenne 60 Gy (50-70 Gy) [Choussy 2008]
- en moyenne 58.4 ± 6.5 Gy [Vergez 2014]
- dose médiane de 58,3 Gy (52-64 Gy) [Turri-Zanoni 2015]
- entre 50 et 66 Gy [Nicolai 2016]
- en moyenne de 61,3 Gy (45-70 Gy) [Oker 2018]

601 ADK naso-sinusiens de bas grade issus de la base de données américaine sur le cancer ont reçu une radiothérapie adjuvante. Ce traitement adjuvant ne modifiait pas la survie globale. C'était l'inverse pour les 370 ADK naso-sinusiens de haut-grade [Shay 2019]. Cette cohorte regroupait les ADK ITAC et non-ITAC.

R20 : La chirurgie d'exérèse macroscopique complète avec marges histologiques de sécurité négatives suivie d'une radiothérapie adjuvante sur le lit tumoral est le traitement standard à visée curatrice des ADK non-intestinaux de haut grade tous stades confondus N0 M0 **(Accord relatif)**.

Voies externes	Années recrutement	Nombre ADK	Classification	T1+T2 (%)	T3+T4 (%)	N+ (%)	RT adjuvante (%)	CT néoadj (%)	Marges positives (%)	Suivi moyen (mois)	Taux de récidive locale (%)	Survie spécifique à 5 ans	Survie spécifique à 10 ans	Survie sans récidive à 5 ans	Survie sans récidive à 10 ans
Liétin 2006	1985-2004	60	UICC 2002	23,3	76,7	1,6	100%	36	N.S.	N.S.	32	46,3	N.S.	N.S.	N.S.
Knegt 2001	1977-1997	62	AJCC 1997	21	79	N.S.	50% néo adj	topique 5-FU	N.A.	98	22	N.S.	N.S.	87	74
Howard 2006	1978-2004	62	multihisto	N.A.	N.A.	N.S.	N.S.	N.S.	N.S.	63	N.S.	58	40	N.S.	N.S.
Jegoux 2004	1988-2001	80	UICC 2002	28	72	0	100	2,5	N.S.	57	38,8	63,4	N.S.	56	N.S.
De Gabory 2010	1978-2006	95	Roux	24	76	3	78	0	N.S.	60	31	78	64	61	44
Ganly 2005	N.S.	107	multihisto	N.A.	N.A.	N.S.	N.S.	N.S.	30	19	N.S.	52	N.S.	46	N.S.
Cantu 2011	1987-2006	153	UICC 2002	23,5	76,5	N.S.	N.S.	N.S.	11,7	131	55	N.S.	N.S.	N.S.	N.S.
Choussy 2008	1976-2001	418	AJCC 1997	35	65	1	78	N.S.	N.S.	N.S.	38	N.S.	N.S.	N.S.	N.S.
Voie endoscopique															
Oker 2018	2002-2015	60	UICC 2002	28	72	0	85	N.S.	N.S.	34	22	75,6	N.A	94,6	N.A
Turri-Zanoni 2015	2000-2011	61	AJCC 2009	100	0	0	50	N.S.	N.S.	62	9,8	N.A	N.A	90	N.A
Russel 2018	2004-2014	67	UICC 2010	43	57	3	86,6	N.S.	N.S.	61	24	90	N.A	N.A	N.A
Camp 2016	1992-2010	123	UICC 2009	56	44	0	96	N.S.	N.S.	66	38	82	74	62	45
Vergez 2014	1998-2010	159	UICC 2002	51,6	48,4	3	81,8	7 néo adj	17,3	32,5	17,6	62	N.A	74	N.A
Nicolai 2016	1997-2013	169	AJCC 2009	48,5	51,5	2,4	58,6	N.S.	10,6	42,8	21,3	N.A	N.A	71,7	N.A

Tableau 12 : taux de survie spécifique et sans récidive des patients traités pour un ADK opérés par voie externe ou par voie endoscopique

N.S.= non spécifié ; N.A.= non applicable

- Sur N

La prise en charge thérapeutique initiale des aires ganglionnaires n'est pas toujours explicitement précisée dans la littérature [Jegoux 2004 ; Nicolai 2007 ; Roux 1997 ; Liétin 2006].

La plupart des auteurs s'accordent pour ne pas intervenir de manière prophylactique sur N quel que soit le protocole thérapeutique sur T chez les patients N0 clinique [Moreau 1997 ; Knegt 2001 ; Claus 2002 ; Dirix 2007 ; Bogaerts 2008 ; de Gabory 2008 ; Choussy 2008 ; Vergez 2014, Nicolai 2016, Oker 2017].

Dans une étude multicentrique française regroupant 156 ITAC N0, 124 n'ont pas reçu de traitement prophylactique sur N (chirurgie ou radiothérapie) sans modifier la survie [Vergez 2014] (np4).

Sur les 1288 ADK naso-sinusiens issus de la base de données américaines sur le cancer, 80 % des patients N0 n'ont pas eu de traitement prophylactique sur les aires ganglionnaires (Jain 2019).

R22 : Il n'est pas recommandé de faire un traitement prophylactique sur les aires ganglionnaires cervicales d'un patient porteur d'un ADK naso-sinusien N0 **(Accord relatif)**.

Pour les rares patients ayant des ganglions au moment du diagnostic, un curage cervical fonctionnel ou fonctionnel modifié homolatéral suivi d'une radiothérapie cervicale est le plus souvent proposé [Choussy 2008 ; Knegt 2001 ; de Gabory 2008, Vergez 2014, Nicolai 2016] (np4). Seul Waldron et al proposent une radiothérapie exclusive en cas de patients N+ initial [Waldron 1998] (np4).

R26 : En cas de récidives ganglionnaires des ADK naso-sinusiens, il est recommandé de discuter en RCP un traitement association chirurgie avec ou sans radiothérapie adjuvante cervicale **(Accord fort)**.

- Sur M

Aucune étude n'est disponible dans la littérature concernant la prise en charge curative des métastases à distance de l'ADK. Les patients M+ sont pris en charge dans un objectif systématiquement palliatif.

- Sur les récidives locales

La prise en charge thérapeutique des récidives locales est variable en fonction des équipes et des protocoles thérapeutiques à but curatif utilisés en première intention. Dans certaines études, cette prise en charge n'est pas toujours précisée [Roux 1997 ; Claus 2002 ; Moreau 1997]. Il apparait surtout que la première récidive locale n'est pas accessible à un nouveau traitement à visée curative dans 10 à 50 % des cas [Jegoux 2004 ; Choussy 2008 ; Waldron 1998 ; de Gabory 2008]. Il n'y a donc pas d'attitude consensuelle franche qui ressort de la littérature.

Cependant la chirurgie seule semble privilégiée par la plupart des auteurs [Waldron 1998 ; Jegoux 2004 ; Liétin 2006 ; de Gabory 2008 ; Choussy 2008 ; Bogaerts 2008, Vegez 2014, Nicolai 2016, Oker 2017]. Camp et al sur 123 ADK ont proposé la chirurgie dans 81% des cas des 47 récidives

[Camp 2016]. Elle est parfois associée à de la chimiothérapie ou de la radiothérapie sans que l'on ait de précision sur les molécules, les protocoles et les doses utilisées [Liétin 2006 ; Choussy 2008]. Seul Knegt et al associent à l'exérèse chirurgicale, une chimiothérapie locale et de la radiothérapie adjuvante [Knegt 2001]. La chimiothérapie et la radiothérapie sont parfois utilisées seules sans que leurs indications précises ne soient mentionnées [Jegoux 2004 ; Choussy 2008].

Quels que soient les protocoles thérapeutiques de rattrapage, environ 40 à 50 % des patients présentent une seconde récidive locale dans un délai de 1 à 2 ans : le contrôle local de la maladie était de 47,6-26,3 et 10,5 % à 1, 2 et 3 ans [Liétin 2006]. Il était de 54 % à 1,5 ans pour Jegoux et al. et de 64 % à 1,8 ans pour de Gabory et al [Jegoux 2004 ; de Gabory 2008]. Pour Jegoux et al., le taux de survie globale après récidive était de 37,7 % à 3 ans [Jegoux 2004].

Les récidives ganglionnaires cervicales font appel pour la plupart des auteurs à une prise en charge chirurgicale associée à une radiothérapie complémentaire [Choussy 2008 ; de Gabory 2008].

R25 : La chirurgie est recommandée en traitement de première intention pour la prise en charge des récidives locales d'ADK naso-sinusien **(Accord relatif)**.

R19 : Il est recommandé de faire une reprise chirurgicale pour le traitement des ADK non-intestinaux de bas grade avec marges d'exérèse positives. Lorsque la reprise chirurgicale n'est pas possible, il est recommandé de discuter en RCP une radiothérapie adjuvante locale **(Accord fort)**.

Chimiothérapie en situation non curative :

Elle repose sur les mêmes cytotoxiques qu'en néo-adjuvant : sel de platine (cisplatine ou carboplatine), 5 fluorouracile, taxanes, anthracyclines. Ils sont utilisés en monothérapie ou en association, et leur choix dépend des traitements antérieurement reçus, du délai de rechute, de l'état général et des comorbidités.

Les régimes de polychimiothérapie suivants ont été évalués avec des réponses observées soit au sein de cohortes hétérogènes de tumeurs des sinus (au mieux en phase 2), soit dans des case report ou séries de faibles effectifs : FEP, FAP, CAF, AC, Gemcitabine-cisplatine ou Carboplatine, Cisplatine-Vinorelbine. Des réponses sont fréquemment observées en monothérapie avec cisplatine, paclitaxel ou gemcitabine qui peuvent donc être discutés en RCP.

Il devra être proposé le plus systématiquement possible un portrait moléculaire (Accès national au programme Plan Médecine France Génomique 2025, plateforme Auragen ou Seqoia) afin d'idéalement proposer un traitement personnalisé, si possible dans le cadre d'étude ou de suivi de cohorte.

3.7 Synthèse des stratégies thérapeutiques et niveau de preuve

La chimiothérapie néoadjuvante n'apporte pas de gain en termes de survie globale spécifique et sans récidive à 5 ans (np 4).

La radiothérapie seule ne constitue pas le traitement standard des ADK (np 3).

La chirurgie doit être privilégié pour le traitement des ADK naso-sinusiens (np3). La chirurgie seule ou l'association chirurgie + radiothérapie adjuvante sont les protocoles thérapeutiques permettant d'obtenir les taux de survie globale, spécifique et sans récidive les plus élevés à 5 et 10 ans pour Les ADK naso-sinusiens.

Lorsque la chirurgie est possible, la voie endoscopique endonasale doit être privilégiée pour plusieurs raisons :

1. même efficacité carcinologique que les voies externes (np3)
2. voie d'abord naturelle et absence de préjudice esthétique
3. sa faible morbidité par rapport aux voies externes (np3)
4. ses capacités supérieures de réparation basi-crânienne en cas de craniectomie

La place de la radiothérapie post-opératoire doit être discutée au cas par cas en RCP :

- La radiothérapie adjuvante ne semble pas indispensable aux traitements des ADK de bas grade et T1 ou T2 lorsque la chirurgie est réalisée en limites saines (np 3).
- La plupart des équipes sont d'accord pour dire qu'elle semble indispensable pour les tumeurs T4a et b après résection en limites saines quel que soit le grade histologique de l'ADK.
- Plusieurs équipes ont montré sur un nombre limité de patients mais avec un recul supérieur à 5 et 10 ans que certaines lésions T3 pouvaient être traitées par chirurgie seule à condition d'une résection en limites saines, larges, à distance des organes nobles de voisinage et sous réserve d'une compliance du patient à une surveillance post-thérapeutique rigoureuse. Ces indications doivent être discutées au cas par cas en RCP.
- L'association chirurgie+radiothérapie adjuvante est le protocole standard des ADK non-intestinaux de haut-grade.

La radiothérapie post-opératoire doit être réalisée par radiothérapie conformationnelle avec modulation d'intensité (IMRT = RCMI) permettant de réduire les effets secondaires de la radiothérapie chez les patients traités par une irradiation post-opératoire pour un ADK (np 2).

Pour les lésions T4b, notamment avec un large envahissement méningo-encéphalique, les faibles taux de survie pour les patients opérés suivi d'une irradiation à 2 et 3 ans, doit faire discuter en RCP l'opportunité d'une chimioradiothérapie concomitante (au cas par cas, tenant compte de la morbidité des différents traitements, de l'âge du patient, de son indice de Karnowsky et lorsque l'extension méningée et cérébrale n'autorise pas des marges d'exérèse chirurgicale permettant un contrôle carcinologique satisfaisant).

Il n'y a pas d'indication à réaliser un traitement prophylactique chirurgical ou de radiothérapie sur les aires ganglionnaires des patients N0 quel que soit le stade tumoral.

En cas de récidive locale, le traitement chirurgical de la récidive doit être privilégié.

En cas de récidive ganglionnaire sans récidive locale, un curage cervical fonctionnel ou fonctionnel modifié suivi d'une radiothérapie cervicale pourra être proposé.

3.8 Surveillance

R27 : Il est recommandé après traitement d'un ADK naso-sinusien de suivre les patients pendant une durée d'au moins 10 ans. Au-delà, il est recommandé d'inclure le patient dans le dépistage et la surveillance des travailleurs exposés aux poussières de bois en proposant une naso-fibroscopie tous les deux ans **(Accord relatif) (grade A)**.

R28 : Pour les ADK intestinaux, on peut recommander une fréquence de surveillance de 4 fois/an les deux premières années, 3x/an la troisième année, 2x/an jusqu'à la cinquième année puis 1x/an jusqu'à la dixième année (Avis d'expert) **(Accord relatif)**.

Références :

Barnes L, Eveson J, Reichart P, Sidransky D. World Health Organization classification of tumors, pathology and genetics of head and neck tumors. Lyon: IARC Press, 2005;168-75.

Barnes L. Intestinal-type adenocarcinoma of the nasal cavity and paranasal sinuses. *Am J Surg Pathol*. 1986;10(3):192-202.

Batsakis JG, Holtz F, Sueper RH. Adenocarcinoma of nasal and paranasal cavities. *Arch Otolaryngol.* 1963;77:625-33.

Bhayani MK, Yilmaz T, Sweeney A, Calzada G, Roberts DB, Levine NB, DEMonte F, Hanna EY, Kupferman ME. Sinonasal adenocarcinoma: A 16-year experience at a single institution. Head Neck 2014;36:1490-1496.

Binazzi A, Corfiati M, Di Marzio D, Cacciatore AM, Zajacovà J, Mensi C, Galli P, Miligi L, Calisti R, Romeo E, Franchi A, Marinaccio A. Sinonasal cancer in the Italian national surveillance system: Epidemiology, occupation, and public health implications. Am J Ind Med. 2018;61:239-250.

Bogaerts S, Vander Poorten V, Nuyts S, Van den Bogaert W, Jorissen M. Results of endoscopic resection followed by radiotherapy for primarily diagnosed adenocarcinomas of the paranasal sinuses. *Head Neck.* 2008;30(6):728-36.

Borges A. Skull base tumours part I: Imaging technique, anatomy and anterior skull base tumours. Eur J Radiol. 2008;66:338–47.

Bossi P, Perrone F, Miceli R, Cantù G, Mariani L, Orlandi E, Fallai C, Locati LD, Cortelazzi B, Quattrone P, Potepan P, Licitra L, Pilotti S. Tp53 status as guide for the management of ethmoid sinus intestinal-type adenocarcinoma. Oral Oncol. 2013 May;49(5):413-9.

Brasnu D, Laccourreye O, Bassot V, Laccourreye L, Naudo P, Roux FX. Cisplatin-based neoadjuvant chemotherapy and combined resection for ethmoid sinus adenocarcinoma reaching and/or invading the skull base. *Arch Otolaryngol Head Neck Surg.* 1996;122(7):765-8.

Bridger GP, Kwok B, et al. Craniofacial resection for paranasal sinus cancers. *Head and Neck* 2000;22(8):772-80.

Camp S, Van Gerven L, Poorten VV, Nuyts S, Hermans R, Hauben E, et al. Long-term follow-up of 123 patients with adenocarcinoma of the sinonasal tract treated with endoscopic resection and postoperative radiation therapy. *Head Neck*. 2016;38(2):294-300.

Cantú G, Solero CL, Mariani L, Mattavelli F, Pizzi N, Licitra L. A new classification for malignant tumors involving the anterior skull base. *Arch Otolaryngol Head Neck Surg.* 1999;125(11):1252-7.

Cantu G, Solero CL, Mariani L, Lo Vullo S, Riccio S, Colombo S, et al. Intestinal type adenocarcinoma

of the ethmoid sinus in wood and leather workers: a retrospective study of 153 cases. *Head Neck*. 2011;33(4):535-42.

Carton M, Goldberg M, Luce D. [Occupational exposure to wood dust. Health effects and exposure limit values]. *Rev Epidemiol Sante Publique* 2002;50(2):159-78.

Castillo Ch, Buob D, Mortuaire G, Chevalier D, Aubert S, Copin MC, Leroy X. Signet-ring cell adenocarcinoma of sinonasal tract: an immunohistochemical study of the mucins profile. Arch Pathol Lab Med. 2007 Jun;131(6):961-4.

Choussy O, Ferron C, Védrine PO, Toussaint B, Liétin B, Marandas P, et al. Adenocarcinoma of Ethmoid: a GETTEC retrospective multicenter study of 418 cases. *Laryngoscope.* 2008;118(3):437-43.

Claus F, Boterberg T, Ost P, Huys J, Vermeersch H, Braems S, et al. Postoperative radiotherapy for adenocarcinoma of the ethmoid sinuses: treatment results for 47 patients. *Int J Radiat Oncol Biol Phys*. 2002;54(4):1089-94.

Curran AJ, Gullane PJ, Waldron J, Irish J, Brown D, O'Sullivan B, Cummings B. Surgical salvage after failed radiation for paranasal sinus malignancy. *Laryngoscope* 1998;108(11 Pt 1):1618-22.

De Gabory L, Conso F, Krief P, Stoll D. Is ethmoidal adenocarcinoma screening in employees exposed to wood dust justified? Rev Laryngol Otol Rhinol (Bord). 2008;129(4-5):219-26.

De Gabory L, Conso F, Barry B, Stoll D. Carcinogenesis of the ethmoidal adenocarcinoma due to wood dust. Rev Laryngol Otol Rhinol (Bord). 2009;130(2):93-104.

de Gabory L, Maunoury A, Maurice-Tison S, Merza Abdulkhaleq H, Darrouzet V, Bébéar JP, Stoll D. Long-term single-center results of management of ethmoid adenocarcinoma: 95 patients over 28 years. Ann Surg Oncol. 2010 Apr;17(4):1127-34.

De Gabory L, Reville N, Baux Y, Boisson N, Bordenave L. Numerical simulation of two consecutive nasal respiratory cycles: toward a better understanding of nasal physiology. Int Forum Allergy Rhinol. 2018 Jun;8(6):676-685.

De Gabory. Chap 10: les rhinitis allergiques professionnelles. In Rapport de la Société Française d'ORL et de CCF. La rhinite allergique, Ed Elsevier Masson, 2019: p73-78.

De Gabory L, Alharbi A, Kérimian M, Lafon ME. The influenza virus, SARS-CoV-2, and the airways: Clarification for the otorhinolaryngologist. Eur Ann Otorhinolaryngol Head Neck Dis. 2020 May 31:S1879-7296(20)30139-3. doi: 10.1016/j.anorl.2020.05.015.

Demers PA, Boffetta P, Kogevinas M, Blair A, Miller BA, Robinson CF, et al. Pooled reanalysis of cancer mortality among five cohorts of workers in wood-related industries. *Scand J Work Environ Health 1995*;21:179-190.

Demers PA, Teschke K, Kennedy SM. What to do about softwood? A review of respiratory effects and recommandations regarding exposure limits. *Am J Ind Med.* 1997;31:385-398.

Dirix P, Nuyts S, Vanstraelen B, Nulens A, Hermans R, Jorissen M et al. Post-operative intensity-modulated radiotherapy for malignancies of the nasal cavity and paranasal sinuses. *Radiother Oncol*. 2007;85:385-91.

Dulguerov P, Jacobsen MS, Allal AS, Lehmann W, Calcaterra T. Nasal and paranasal sinus carcinoma: Are we making progress? A series of 220 patients and a systematic review. *Cancer* 2001 15;92(12):3012-29.

Eisen MD, Yousem DM, Montone KT, et al. Use of preoperative MR to predict dural, perineural, and venous sinus invasion of skull base tumors. Am J Neuroradiol 1996;17:1937-45.

Elliot A, Jangard M, Marklund L, Hakansson N, Dickman P, Hammarstedt-Nordenvall L, Stjärne P. Sinonasal malignancis in Sweden 1960-2010; a nationwide study of the Swedish population. Rhinology 2015;53:75-80.

Fernström E, Nyman J, Hammerlid E, Holmberg E, Haugen-Cange H, Petruson K, Abel E, Björk-Eriksson T. Results of preoperative chemoradiotherapy for patients with advanced cancer of the nasal cavity and paranasal sinuses. Acta Otolaryngol. 2017 Dec;137(12):1292-1300.

Fierens S, Moya-Plana A, Vergez S, Bénard A, Gallard R, Molinier-Blossier S, et al. Do Practitioners assess sinonasal adenocarcinoma extension similarly? Interdisciplinary concordance in 21 cases. Clin Otolaryngol. 2021;46(3):665-669.

Fullerton JM, Hill RD. Spontaneous Regression Of Cancer. Br Med J. 1963;2(5372):1589-90.

Gallet P, Nguyen DT, Russel A, Jankowski R, Vigouroux C, Rumeau C. Intestinal and non-intestinal nasal cavity adenocarcinoma: Impact of wood dust exposure. Eur Ann Otorhinolaryngol Head Neck Dis. 2018 Dec;135(6):383-387.

Gamez-Araujo JJ, Ayala AG, Guillamondegui O. Mucinous adenocarcinomas of nose and paranasal sinuses. *Cancer* 1975;36(3):1100-5.

Ganly I, Patel SG, Singh B, Kraus DH, Bridger PG, Cantu G et al. Craniofacial resection for malignant melanoma of the skull base: report of an international collaborative study.*Arch Otolaryngol Head Neck Surg*. 2006 Jan;132(1):73-8.PMID: 16415433

George B, Salvan D, Luboinski B, Boissonnet H, Lot G. [Malignant tumors of the ethmoid sinuses. A homogeneous series of 41 cases operated on by mixed approaches]. *Neurochirurgie* 1997;43(2):121-4.

Georgel T, Jankowski R, Henrot P, Baumann C, Kacha S, Grignon B, et al. CT assessment of woodworkers' nasal adenocarcinomas confirms the origin in the olfactory cleft. *AJNR Am J Neuroradiol*. 2009;30(7):1440-4.

Gorguet B, Daly N, Pessey JJ, Lacomme Y: Notre experience des carcinomes glandulaires de l'ethmoïde. *Actualités de carcinologie cervico-faciale* 1982;8:47-50.

Harbo G, Bundgaard T, Overgaard J, Grau C. Comparison of two T-classification systems for sino-nasal carcinoma. *Clin Otolaryngol Allied Sci.* 2002;27(4):254-9.

Heffner DK, Hyams VJ, Hauck KW, Lingeman C. Low-grade adenocarcinoma of the nasal cavity and paranasal sinuses. *Cancer*. 1982;50(2):312-22.

Howard DJ, Lund VJ, Wei WI. Craniofacial resection for tumors of the nasal cavity and paranasal sinuses: a 25-year experience. *Head Neck*. 2006;28(10):867-73.

Hyams VJ. Olfactory neuroblastoma. In : Hyams VJ, Baksakis JG, Michaels L (Eds). Tumors of the upper aerodigestive tract and ear. Washington DC : *Armed Forces Institute of Pathology* 1988:240-48.

Imbernon E. Estimation du nombre de cas de certains cancers attribuables à des facteurs professionnels en France. Département santé travail-Institut de Veille sanitaire 2003:28 pages. https://www.cancer-environnement.fr/Portals/0/Documents%20PDF/Rapport/Sant%C3%A9%20Publique%20France/Invs/2002_Estimations%20du%20nombre%20de%20cas%20de%20cancers%20att%20a%20des%20fact%20pro.pdf

Jain S, Li Y, Kuan EC, Tajudeen BA, Batra PS. Prognostic factors in paranasal sinus squamous cell carcinoma and adenocarcinomas : a SEER database analysis. J Neurol Surg 2019 ;80 :258-263

Jankowski R, Georgel T, Vignaud JM, Hemmaoui B, Toussaint B, Graff P, Geoffrois L, Henrot P, Kaminsky MC. Endoscopic surgery reveals that woodworkers' adenocarcinomas originate in the olfactory cleft. *Rhinology* 2007;45(4):308-14.

Jansen EP, Keus RB, Hilgers FJ, Haas RL, Tan IB, Bartelink H. Does the combination of radiotherapy and debulking surgery favor survival in paranasal sinus carcinoma? *Int J Radiat Oncol Biol Phys*. 2000;48:27-35.

Jegoux F, Ferron C, et al. [Ethmoid adenocarcinoma: trans-facial approach for anterior skull base resection. a series of 80 cases]. *Ann Otolaryngol Chir Cervicofac.* 2004;121(4):213-21.

Kauppinen T, Vincent R, Liukkonen T, Grzebyk M, Kauppinen A, Welling I, et al. Occupational exposure to inhalable wood dust in the member states of the European Union. *Ann Occup Hyg.* 2006;50(6):549-61.

Kiliç S, Samarrai R, Kiliç SS, Mikhael M, Baredes S, Eloy JA. Incidence and survival of sinonasal adenocarcinoma by site and histologic subtype. Acta Otolaryngol 2018;138(4):415-421.

Kleinsasser O, Schroeder HG. Adenocarcinomas of the inner nose after exposure to wood dust. Morphological findings and relationships between histopathology and clinical behavior in 79 cases. *Arch Otorhinolaryngol.* 1988;245(1):1-15.

Knegt P P, Ah-See KW, et al. Adenocarcinoma of the ethmoidal sinus complex: Surgical debulking and topical fluorouracil may be the optimal treatment. *Archives of Otolaryngology - Head and Neck Surgery* 2001;127(2):141-6

Knegt PP, de Jong PC, van Andel JG, de Boer MF, Eykenboom W, van der Schans E. Carcinoma of the paranasal sinuses. Results of a prospective pilot study. *Cancer* 1985;56(1):57-62.

Kraus DH, Sterman BM, Levine HL, Wood BG, Tucker HM, Lavertu P. Factors influencing survival in ethmoid sinus cancer. Arch Otolaryngol Head Neck Surg. 1992 Apr;118(4):367-72.

Kuijpens JLP, Louwman MWJ, Slootweg PJ, Burdorf A, Van Dijk BAC. Sinonasal cancer in Netherlands: follow-up of a population-based study 1989-2014 and incidence of occupation-related adenocarcinoma. Head Neck 2018;40:2462-2468.

Leclerc A, Luce D, Demers PA, Boffetta P, Kogevinas M, Belli S, Bolm-Audorff U, Brinton LA, Colin D, Comba P, Gérin M, Hardell L, Hayes RB, Magnani C, Merler E, Morcet JF, Preston-Martin S, Vaughan TL, Zheng W. Sinonasal cancer and occupation. Results from the reanalysis of twelve case-control studies. *Am J Ind Med*. 1997;31(2):153-65.

Leroux-Robert J. Les cancers de l'ethmoïde chez les travailleurs du bois. *Cahiers d'O.R.L.* 1974;9(6):585-93.

Licitra L, Bernier J, Grandi C, Merlano M, Bruzzi P, Lefebvre JL. Cancer of the oropharynx. *Crit Rev Oncol Hematol*. 2002;41(1):107-22.

Licitra L, Suardi S, Bossi P, Locati LD, Mariani L, Quattrone P, Lo Vullo S, Oggionni M, Olmi P, Cantù G, Pierotti MA, Pilotti S. Prediction of TP53 status for primary cisplatin, fluorouracil, and leucovorin chemotherapy in ethmoid sinus intestinal-type adenocarcinoma. J Clin Oncol. 2004 Dec 15;22(24):4901-6.

Lietin B, Mom T, et al. Adenocarcinomes de l' ethmoide : analyse retrospective des facteurs pronostiques; Adenocarcinomas of the ethmoid sinus: Retrospective analysis of prognostic factors. *Annales d'oto laryngologie et de chirurgie cervico faciale*. 2006;123(5):211-20.

LoRusso P, Tapazoglou E, Kish JA, Ensley JF, Cummings G, Kelly J, al-Sarraf M. Chemotherapy for paranasal sinus carcinoma. A 10-year experience at Wayne State University. *Cancer* 1988;62(1):1-5.

Macbeth R. Malignant disease of the paranasal sinuses. *J Laryngol Otol.* 1965;79:592-612.

Madison Michael 2nd, L, Sorenson JM, et al. The treatment of advanced sinonasal malignancies with pre-operative intra-arterial cisplatin and concurrent radiation. *J Neurooncol.* 2005;72(1):67-75.

Marcuccilli A, Perdrix A, Metras E et coll. : Evaluation des symptômes et de la fonction respiratoire en relation avec les expositions aux poussières de bois dans les ateliers de menuiserie industrielle. *Arch Mal Prof* 1998;59:305-14.

Martin J, Vayr F, Paris C, Vergez S, Krief P, Luc A, Corvisier J; CERBois members, de Gabory L, Herin F. Nasal fibroscopy as a routine screening procedure of sinonasal adenocarcinoma of woodworkers: French longitudinal case study. Head Neck. 2018 Oct;40(10):2193-2198.

Moiyadi AV, Pai P, Nair D, et al. Dural involvement in skull base tumors--accuracy of preoperative radiological evaluation and intraoperative assessment. J Craniofac Surg. 2013;24:1268–72.

Moreau JJ, Bessede JP, Heurtebise F, Moufid A, Veysset P, Sauvage JP, Rhein B, Roullet B. [Adenocarcinoma of the ethmoid sinus in woodworkers. Retrospective study of 25 cases. *Neurochirurgie* 1997;43(2):111-7.

Mortuaire G, Camous D, Vandenhende-Szymanski C, et al. Local extension staging of sinonasal tumours: retrospective comparison between CT/MRI assessment and pathological findings. Clin Otolaryngol 2017;42(5):988-993.

Nicolai P, Castelnuovo P, et al. Role of endoscopic surgery in the management of selected malignant epithelial neoplasms of the naso-ethmoidal complex. *Head and Neck* 2007;29(12):1075-82.

Nicolai P, Schreiber A, Villaret AB, Lombardi D, Morassi L, Raffetti E, et al. Intestinal type adenocarcinoma of the ethmoid: Outcomes of a treatment regimen based on endoscopic surgery with or without radiotherapy. *Head Neck.* 2016;38:E996-E1003.

Nylander LA, Dement JM. Carcinogenic effects of wood dust: review and discussion. *Am J Ind Med.* 1993;24(5):619-47.

Oker N, Verillaud B, Wassef M, Froelich S, Bresson D, Kania R, Herman P. Ethmoidal adenocarcinoma treated by exclusive endoscopic approach: Focus on learning curve and modification of management. Head Neck. 2018 Jan;40(1):126-136.

Porez F, de Pommerol MJ, Krief P, Conso F, Stoll D, de Gabory L. Assessment of nasal fibroscopy to explore olfactory cleft. Otolaryngol Head Neck Surg. 2011 Oct;145(4):677-82.

Rodriguez J. Stratégie de dépistage des cancers ORL dus aux poussières de bois. IVème journée de recherche en médecine du travail. *Arch Mal Prof* 1998;59(3):176-180.

Rourke T, Grover S, Wager N, Capper J. Decreasing incidence of nasal adenocarcinoma in Wycombe woodworkers. Laryngoscope. 2014 May;124(5):1078-82.

Roux FX, Pages JC, Nataf F, Devaux B, Laccourreye O, Menard M, Brasnu D. [Malignant ethmoid-sphenoidal tumors. 130 cases. Retrospective study]. *Neurochirurgie* 1997;43(2):100-10.

Roux FX, Behm E, et al. Les adenocarcinomes de l' ethmoide: Donnees epidemiologiques; Adenocarcinomas of the ethmoid sinuses. Epidemiological data. *Annales d'oto laryngologie et de chirurgie cervico* faciale 2002;119(5):271-80.

Russel A, Nguyen DT, Vigouroux C, Gallet P, Vignaud JM, Rumeau C, Jankowski R. Compartmentalized endoscopic resection of the olfactory cleft for nasal intestinal adenocarcinomas. Head Neck. 2018 Nov;40(11):2389-2398.

Samant S, Robbins KT, et al. Intra-arterial cisplatin and concomitant radiation therapy followed by surgery for advanced paranasal sinus cancer. *Archives of Otolaryngology - Head and Neck Surgery* 2004;130(8):948-55.

Schwaab G, Lefebvre JL, Julieron M. [Cystic adenoid carcinomas (cylindromas) and olfactory esthesio-neuromas of the nasal cavities and paranasal sinuses. Experience of the ORL Group of the National Federation of Cancer Centers]. *Neurochirurgie.* 1997;43(2):118-20.

Shay A, Ganti A, Raman A, Kuhar HN, Auger SR, Eggerstedt M, Patel T, Kuan EC, Batra PS, Tajudeen BA. Survival in low-grade and high-grade sinonasal adenocarcinoma: A national cancer database analysis. Laryngoscope. 2020 Jan;130(1):E1-E10.

Stoll D, Bebear JP, et al. Les adenocarcinomes de l'ethmoïde : étude retrospective de 76 patients; Adenocarcinoma of the ethmoid: a review of 76 cases. *Revue de laryngologie d'otologie et de rhinologie* 1919. 2001;122(1):21-9.

Svane-Knudsen V, Jørgensen KE, Hansen O, Lindgren A, Marker P. Cancer of the nasal cavity and paranasal sinuses: a series of 115 patients. *Rhinology* 1998;36(1):12-4.

Sy A, Marandas P, Hartl F, et al. Les adénocarcinomes de l'ethmoïde, à propos d'une série de 76 patients traités à l'institut gustave Roussy de 1983 à 1999. In XXXVIème rapport de la société française de carcinologie cervico-faciale : Les tumeurs malignes du massif facial et des cavités naso-sinusiennes. Fontanel JP, Klossek JM. *EDK, Paris 2004*:31-40.

Tian, Inthavong K, Tu JY. Deposition of inhaled wood dust in the nasal cavity. Inhal Toxicol. 2007 Nov;19(14):1155-65.

Turri-Zanoni M, Battaglia P, Lambertoni A, Giovannardi M, Schreiber A, Volpi L, Bolzoni-Villaret A, Lombardi D, Bignami M, Magnoli F, Facco C, Antognoni P, Nicolai P, Castelnuovo P. Treatment strategies for primary early-stage sinonasal adenocarcinoma: A retrospective bi-institutional case-control study. J Surg Oncol. 2015 Oct;112(5):561-7.

Urso C, Ninu MB, Franchi A, Paglierani M, Bondi R. Intestinal-type adenocarcinoma of the sinonasal tract: a clinicopathologic study of 18 cases. *Tumori* 1993;79(3):205-10.

Van Tuyl R, Gussack GS. Prognostic factors in craniofacial surgery. Laryngoscope. 1991 Mar;101(3):240-4.

Vergez S, du Mayne MD, Coste A, Gallet P, Jankowski R, Dufour X, et al. Multicenter study to assess endoscopic resection of 159 sinonasal adenocarcinomas. *Ann Surg Oncol.* 2014;21(4):1384-90.

Vergnolles V, Bessède JP, Roux J, Labrousse F, Orsel S, Moreau JJ: Adénocarcinomes de l'ethmoïde : étude histopathologique et recherche de facteurs pronostiques sur une série de 42 cas. In XXXVIème Rapport de la société française de carcinologie cervico-faciale : Les tumeurs malignes du massif facial et des cavités naso-sinusiennes. Fontanel JP, Klossek JM. *EDK, Paris 2004* :21-24.

Waldron JN, O'Sullivan B, Warde P, Gullane P, Lui FF, Payne D, Cummings B. Ethmoid sinus cancer: twenty-nine cases managed with primary radiation therapy. *Int J Radiat Oncol Biol Phys.* 1998;41(2):361-9.

WHO classification of Head and Neck Tumors (4th edition). IARC : Lyon 2017; p25.

IV. CARCINOME ADENOÏDE KYSTIQUE (CAK)

4.1 Épidémiologie

Incidence

Le CAK (le terme cylindrome a été abandonné) est une tumeur maligne rare représentant 1% des tumeurs de la tête et du cou et 10 à 15% des tumeurs salivaires [Spiro 1974] (np4). La localisation aux cavités rhino-sinusiennes représente 7,5 à 18,2 % des cas selon les études (Tableau 13) (np4). A partir de la base de données américaines regroupant 2807 CAK, il y avait 50,7 % de CAK des glandes salivaires majeures, 18,2% dans les fosses nasales et le nasopharynx, 15,7 % dans le palais dur / mou, 6,3 % dans la cavité buccale, 5 % dans la langue, 2,3 % dans le plancher buccal et 1,8 % dans le larynx (Xiao 2019). Dans une série récente du REFCOR, les CAK étaient naso-ethmoïdaux dans 13% des cas et retrouvés dans les sinus maxillaires dans 12% des cas (Atallah, Casiraghi 2020). Le CAK se retrouve aussi dans l'arbre trachéo-bronchique et l'œsophage.

Tableau 13 : pourcentage des carcinomes adénoïdes kystiques (CAK) par rapport au nombre de cancers des cavités naso-sinusiennes dans les études aux multiples histologies.

Auteurs	Nombre de cas de cancers naso-sinusiens	Pourcentage de CAK
Mann 1983	136	4,4
Canivet 2000	74	6,75
Thorup 2010	242	5
Turner 2012	6739	6,2
Danesh-Sani 2016	111	19
Meyer 2016	95	36
Amit 2017	507	22
Kim 2019	241	10
TOTAL	8050	**7,5%**

Pour les cavités naso-sinusiennes, il existe un développement dans les sinus para-nasaux dans 63 à 68%, notamment maxillaire (50-53%), ethmoïdal (6-8,5%) et sphénoïdal (6%) et dans les fosses nasales dans 20 à 32% des cas ou dans le cavum pour 9 à 17% des cas [Sanghvi 2013, Unsal 2017, Mays 2018, Trope 2019, Volpi 2018](np4).

Âge de survenue – Sex ratio

La majorité des patients atteints par cette pathologie sont regroupés dans la cinquième décade de la vie. L'âge moyen au moment du diagnostic est de 53,6 ans. Le sexe ratio est en faveur d'une légère prédominance féminine (Tableau 14) (np4).

Tableau 14 : âge et sexe des patients porteurs de CAK.

Auteurs	Patients (Nbre)	Hommes (Nbre)	Femmes (Nbre)	Sexe ratio	Extrêmes(ans)	Âge moyen (ans)
Spiro 1969	43	-	-	1	20-84	52
Miller 1980	18	9	9	1	13-78	46
Chilla 1980	11	4	7	0,6	50-70	-
Goepfert 1983	36	-	-	1	20-80	50
Tran 1989	24	-	-	1	12-85	52
Harrison 1998	49	32	17	-	23-78	50
Schwaab 1997	61	38	29	-	-	51,5
Canivet 2000	5	3	2	-	65-84	70,5
Huang 2013	38	18	20	0,9	7-82	53,3
Seong 2014	30	19	11	1,7	33-71	54,1
Andrade 2014	24	12	12	1	30-74	51,1
Thompson 2014	86	41	45	0,9	12-91	54,4
Luksic 2016	45	21	24	0,9	13-88	53,4
Unsal 2017	694	325	369	0,9	-	57,9
Miller 2017	23	15	8	1,9	20-73	55
Chang 2018	29	16	13	1,2	32-79	54,7
Trope 2019	793	372	421	0,9	-	59,6
Lee 2018	47	27	20	1,4	16-81	52,4
Volpi 2018	34	15	19	0,8	18-94	57
Mays 2018	160	81	79	1	19-86	53
Hu 2020	38	18	20	0,9	17-75	45
Atallah, Casiraghi 2020	470	191	279	0,7	18-90	54

Facteurs de risque

Aucun facteur de risque de CAK n'est retrouvé dans la littérature. Aucune association entre le développement de CAK et le papillomavirus humain HPV n'a été démontrée [Miller 2017](np4).

4.2 Diagnostic clinique

Le CAK est une tumeur caractérisée par une évolution lente, insidieuse et indolore [Kraus 1990, Trope 2019](np4). La plupart des manifestations cliniques initiales du CAK ne sont pas spécifiques. Le diagnostic est souvent fait à un stade avancé : 73 à 87% des patients ont une tumeur T3 ou T4 au diagnostic, et seulement 12,5% une lésion T2 [Andrade 2014, Unsal 2017, Mays 2018](np4).

Le site préférentiel de développement est d'abord le sinus maxillaire (52%), la cavité nasale (28%), l'ethmoïde (8%), le sinus sphénoïdal (4%), le sinus frontal (1%) et non déterminé dans 6% des cas) (Unsal 2017). L'évolution est marquée par une infiltration périneurale et un envahissement des structures adjacentes, notamment osseuses. L'envahissement périneural histologique est présent dans 50 à 60% des cas toutes localisation confondues (Luksic 2016).

Les signes cliniques initiaux les plus fréquents sont [Dulguerov 2001 ; Kokemueller 2004, Anglade 2014, Seong 2014, Danesh-Sani 2016, Volpi 2018, Mays 2018](np4) :

- la douleur sinusienne (42 à 72%),
- l'obstruction nasale unilatérale (13 à 69%),
- un oedème du visage, notamment de la joue (33%),
- les céphalées (30%),
- une tuméfaction buccale (29%),
- l'épistaxis (21 à 57%),
- les troubles visuels (20%),
- la paralysie des nerfs oculomoteurs (16%).

Dans 92% des cas, il existe une infiltration des structures adjacentes : peau de la joue (15%), os maxillaire, plancher de l'orbite, ethmoïde, sinus caverneux (17%), fosse ptérygo-palatine (38%), base du crâne (23 à 35%) [Dulguerov 2001 ; Kokemueller 2004, Mays 2018, Lee 2018](np4).

Il y a 3,6 à 5% des patients N+ au diagnostic [Naficyc1999, Chillac1980, Unsal 2017, Mays 2018](np4) et 3,7 à 10% des patients M+ au moment du diagnostic [Leafstedt 1971, Cleveland 1990, Seong 2014, Unsal 2017, Trope 2019](np4). Les métastases sont le plus souvent asymptomatiques. Les topographies les plus fréquentes sont : pulmonaire (50 à 100%), cérébrale (20%), hépatique et osseuse (27%) [Morinaga 1986, Luksic 2016](np4). Pour les métastases métachrones à distance, le délai moyen d'apparition après une chirurgie première est de 42 mois [Luksic 2016](np4).

4.3 Localisation et imagerie

Pour le CAK, il n'y a pas de signal spécifique de la tumeur en IRM. Cependant, en raison de son tropisme nerveux, les voies d'extensions péri-neurales doivent systématiquement être recherchées à l'IRM puisqu'elles sont présentes radiologiquement chez 60 % des patients avec un CAK [Yousem 2006].

R29 : Le bilan d'extension d'un CAK des sinus comprend systématiquement un scanner et une IRM du massif facial et cérébrale, un scanner cervico-thoraco-abdomino-pelvien **(Accord fort)**.

R30 : La TEP-scanner seule n'est pas l'examen de référence pour le bilan d'extension et le suivi d'un CAK naso-sinusien **(Accord fort)**.

4.4 Anatomie pathologique

4.4.1 Définition – terminologie – synonymes

Code ICD-O 8200/3

Le CAK est une tumeur maligne des glandes séromuqueuses de type salivaire du tractus naso-sinusien de diagnostic histologique identique au carcinome adénoïde kystique des autres localisations de la tête et du cou.

En anglais: *adenoid cystic carcinoma, adenoid cystic carcinoma of head and neck.*
Ancienne terminologie : cylindrome (ne doit plus être utilisé en raison du risque de confusion avec le cylindrome cutané bénin).

4.4.2 Types histologiques

Le CAK est une tumeur faite de cellules tubulaires et de cellules myoépithéliales modifiées.
Trois profils morphologiques existent qui peuvent être associés entre eux, avec une prédominance d'un des trois profils [Andrade 2014, Thompson 2014, Mays 2018](np4) :

- cribriforme (38 à 71% des cas),
- tubulaire (8 à 31% des cas),
- compact, ou solide (10 à 38% des cas) de pronostic péjoratif (Thompson 2014).

En microscopie optique, l'anatomopathologiste précise :

- L'infiltration tumorale péri-neurale (42 à 55% des cas) [Andrade 2014, Thompson 2014] (np4),
- L'infiltration tumorale osseuse (77 à 79% des cas) [Andrade 2014, Thompson 2014] (np4),
- La présence d'emboles vasculaires (17 à 38% des cas) [Andrade 2014, Thompson 2014] (np4),

- Le statut des marges d'exérèse en cas de chirurgie est jugé « positif » si une des marges est envahie, « insuffisants » si les marges sont inférieures à 5 mm, et « négatifs » si les marges sont supérieures à 5 mm [Amit 2017](np4). Entre 65 et 84% des marges microscopiques sont positives malgré une exérèse aux marges macroscopiques larges [Andrade 2014, Thompson 2014](np4).

L'immunohistochimie montre une prolifération biphasique avec des cellules basales/myoépithéliales P63, AML positives et des cellules luminales, EMA positives. Les deux contingents expriment les pan kératines et la CK7. L'index de prolifération est souvent élevé (>30%) dans les formes solides.
Thompson et al retrouvaient à partir de 86 patients un marquage généralement positifs pour la pan-cytokeratine, CK7, CK5/6, CAM5.2, EMA, SMA, p63, calponine, protéine S100, SMMHC. La présence de CD117, CEA, GFAP et p16 est inconstante. CK20 et HR HPV sont négatifs (Thompson 2014).

4.4.3 Diagnostics différentiels

Le principal diagnostic différentiel est le carcinome multiphénotypique lié à l'HPV car il peut ressembler morphologiquement et phénotypiquement à un CAK. Le diagnostic différentiel repose sur l'identification de la présence d'HPV, le plus souvent de type 33. Dans cette topographie un fort marquage avec l'anticorps anti P16 demande une confirmation moléculaire (HOS ou PCR) et si possible un phénotypage viral (Bishop 2017).
Le diagnostic différentiel des CAK solides est représenté par tous les carcinomes épidermoïdes peu différenciés

4.5 Classification TNM

La classification TNM de l'UICC est utilisée pour le carcinome adénoïde kystique.

Classification TNM de l'UICC 8ème édition pour les carcinomes de l'ethmoïde et des fosses nasales	
T1	Limité à un site sinusien ou aux cellules ethmoïdales, avec ou sans lyse osseuse
T2	Limité à un site naso-ethmoïdal voisin, avec ou sans lyse osseuse
T3	Étendu à la lame papyracée, au plancher de l'orbite, au sinus maxillaire, au palais ou à la lame criblée
T4a	Étendu à l'orbite antérieur, à l'étage antérieur de la base du crâne (extension minime), au sinus frontal ou sphénoïde, à l'apophyse ptérygoïde ou à la peau.

4b	Étendu au toit de l'orbite, à la méninge ou à l'encéphale, à l'étage moyen de la base du crâne, au clivus, au naso-pharynx, aux nerfs crâniens (autres que le V_2).

Classification TNM de l'UICC 8ème édition pour les carcinomes du sinus maxillaire	
T1	Tumeur limitée à la muqueuse, sans érosion osseuse
T2	Tumeur avec ostéolyse pouvant intéresser le palais osseux, méat nasal médian
T3	Tumeur étendue à la paroi postérieure du sinus maxillaire, tissus sous-cutanés, plancher ou paroi interne de l'orbite, fosse ptérygoïde, sinus ethmoïdal
T4a	Tumeur étendue à la cavité orbitaire antérieure, peau de la joue, apophyses ptérygoïdes, fosse infra-temporale, lame criblée, sinus sphénoïdal/frontal
T4b	Tumeur étendue au toit de l'orbite, dure-mère, cerveau, étage moyen de la base du crâne, nerfs crâniens autres que V_2, nasopharynx, clivus

4.6 Facteurs pronostiques

Les CAK naso-sinusiens ont tendance à être de moins bon pronostic que les CAK oro-pharyngés [Luksic 2016](np4) : la survie globale à 5 ans des patients atteints de CAK rhino-sinusiens est d'environ 60%, contre 90% pour les autres localisations cervico-faciales [Ellington 2012](np4).
Entre 17 et 29% des patients atteints d'un CAK naso-sinusien présentent une récidive locale à 47 mois du diagnostic en moyenne [Seong 2014, Andrade 2014, Volpi 2018](np4). Environ 25% des CAK naso-sinusiens présentent une métastase à distance dans un délai de 44 mois (Seong 2014). La survie moyenne après le diagnostic de métastases à distance est de 72 mois [Luksic 2016](np4).

La médiane de survie globale des CAK naso-sinusiens est entre 77 et 79 mois [Lee 2018, Trope 2019](np4). Les taux de survie globale étaient :

- à 3 ans : 77% [Lee 2018](np4),

- à 5 ans : 61-87% [Trope 2019, Lee 2018, Volpi 2018, Mays 2018](np4),
- à 10 ans : 23-67% [Lee 2018, Trope 2019, Volpi 2018, Mays 2018](np4).

Les taux de survie spécifique étaient :

- à 5 ans : 66-75% (Seong 2014, Unsal 2017)
- à 10 ans 41% (Unsal 2017)
- à 20 ans 18% (Unsal 2017)

La médiane de survie sans aucune récidive locale, régionale ou à distance des CAK naso-sinusiens était de 57 mois [Lee 2018](np4).

Les taux de survie sans récidive étaient :

- à 5 ans : 37-66,5% [Seong 2014, Mays 2018, Unsal 2017](np4),
- à 10 ans : 25-41,1% [Mays 2018, Unsal 2017](np4),
- à 20 ans : 17,6% [Unsal 2017](np4).

Les taux de survie sans métastase à 5 et 10 ans était pour Mays et al de 74% et 51% [Mays 2018](np4).

R39 : En raison de la lenteur d'évolution des CAK, une situation métastatique ne récuse pas une prise en charge chirurgicale de la tumeur naso-sinusienne lorsque le rapport bénéfice/morbidité est favorable **(Accord relatif)**.

R40 : En cas de maladie oligométastatique, il peut être discuté en RCP un traitement focal sur une ou plusieurs métastases **(Accord relatif)**.

4.6.1 Facteurs liés à la clinique

De nombreux facteurs cliniques de mauvais pronostic sont rapportés par les auteurs :

- un âge > 70 – 74 ans [Amit 2014, Trope 2018](np4). Pour Chang et al, un âge avancé était un facteur de risque de récidive notamment locale [Chang 2018](np4).

- La dénutrition (Atallah Casiraghi 2020)

- la présence d'une douleur, d'une paralysie oculomotrice, de dysesthésies ou d'une tuméfaction du visage au diagnostic [Mays 2018](np4).

- une origine tumorale intra-sinusienne [Mays 2018](np4), notamment dans le sinus frontal [Trope 2019](np4) et l'atteinte de plusieurs sites naso-sinusiens simultanés (Thompson 2014, Unsal 2017)(np4). Une origine tumorale dans la fosse nasale était un facteur de bon pronostic pour certains auteurs [Unsal 2017, Trope 2019](np4), et de mauvais pronostic pour d'autres [Amit 2014, Luksic 2016](np4). Chez les patients atteints d'un CAK inopérable traité par radiochimiothérapie, il n'y a pas de différence de survie sans progression et de survie globale à 3 ans en fonction de la localisation tumorale (sinus maxillaire, fosse nasale ou ethmoïde) [Chopra 2016](np4). Le tableau 15 montre les survies spécifiques entre 5 et 20 ans des patients atteints de CAK en fonction de l'extension tumorale aux différentes cavités naso-sinusiennes.

Tableau 15 : survie spécifique entre 5 et 20 ans en fonction de l'extension des CAK (adapté de Unsal 2017)

Survie Spécifique (n=694)	à 5 ans (%)	A 10 ans (%)	A 20 ans (%)
Fosse nasale	88	64	38
Sinus maxillaire	60	33	12
Sinus ethmoïdal	62	41	19
Sinus frontal	25	25	25
Sinus sphénoïdal	53	6	0

- l'envahissement des structures adjacentes [Thompson 2014](np4), notamment l'os [Mays 2018](np4), la fosse infratemporale [Lee 2018](np4) ou la base du crâne [Amit 2014, Thompson 2014, Mays 2018](np4). L'envahissement du sinus caverneux ne serait pas un facteur de mauvais pronostic [Lee 2018](np4).

- le caractère récidivant de la tumeur [Seong 2014, Thompson 2014, Mays 2018](np4).

- un index de comorbidité de Charlson-Deyo > 0 [Trope 2019](np4).

4.6.2 Facteurs liés à l'histologie

De nombreux facteurs histologiques de mauvais pronostic sont rapportés par les auteurs :

- Une infiltration tumorale périneurale [Thompson 2014, Luksic 2016, Amit 2017, Mays 2018](np4). Certains auteurs affirment que l'infiltration périneurale n'impacte pas le taux de récidive locale [Luksic 2016, Chang 2018](np4) et le taux de survie globale à 5 ans (88%) [Volpi 2018](np4). En raison, d'une cinétique d'évolution lente du CAK, c'était pour Volpi et al le taux de survie globale à 10 ans qui était impacté par l'envahissement péri-neural et non à 5 ans (44% avec infiltration *vs* 75% sans infiltration) [Volpi 2018]. Pour Luksic et al, les taux de survie spécifique étaient de 31,3% à 15 ans pour les patients avec infiltration contre 88,9% pour les patients qui n'avaient pas d'infiltration sur la même période de suivi (p=0,01) (Luksic 2016) (np4).

- Une infiltration tumorale osseuse [Thompson 2014](np4).

- La présence d'emboles vasculaires [Thompson 2014](np4).

- Pour Amit et al, à partir d'une population de 507 CAK, des marges non envahies étaient possibles pour 57% des patients atteints de CAK de la cavité buccale, 49% et 35% des patients atteints de CAK des glandes salivaires majeures et des sinus paranasaux (p=0,001) (Amit 2017). En analyse univariée pour toutes les localisations, la nature non envahie (R0), insuffisante (R1) ou positive (R2) des marges modifiait significativement la survie globale à 5 ans avec respectivement de 74-94%, 72% et 41-42% (p<0,001) et la survie spécifique avec des taux respectivement de 77 – 75 – 40% (p=0,003) [Amit 2017, Volpi 2018](np4). Ces conclusions étaient les mêmes en analyse multivariée uniquement lorsque les marges étaient positives (R2) : HR 2,7 (95% IC, 1,2–6,2; p=0,04) pour la survie globale et 2,6 (95% IC, 1,1–6,3 ; p=0,03) pour la survie spécifique (Amit 2017). Pour d'autres auteurs, après analyse multivariée sur une population de 793 CAK naso-sinusiens, les marges positives étaient un facteur de mauvais pronostic [Trope 2019](np4). Pour certains, elles favoriseraient la survenue de métastases à distance [Amit 2017, Chang 2018](np4) et pas pour d'autres [Luksic 2016] (np4). Pour Luksic et Mays et al, le statut histologique des marges n'avait pas d'impact sur le taux de récidive tumorale [Luksic 2016](np4) et de survie globale [Mays 2018](np4).

R32 : En raison d'une évolution lente des CAK naso-sinusiens, si l'exérèse ne peut pas être en R0, des chirurgies focalement R1 peuvent être proposées après discussion en RCP régionale et/ou nationale **(Accord relatif)**.

- La présence d'un profil histologique compact ou solide, quelle que soit sa proportion [Thompson 2014, Mays 2018](np4). Le taux de survie globale à 5 ans varie en fonction du profil histologique des tumeurs : 93% pour le profil cribriforme, 100% pour le profil tubulaire et seulement 56% pour le profil compact ou solide [Volpi 2018](np4).

- Une lésion peu différenciée (HR, 3.28; 95% CI, 1.47-7.32) voire indifférenciée (HR, 4.64; 95% CI, 1.92-11.19) [Trope 2019](np4).

- Un index Ki67 élevé (MIB1) [Toluie et Thompson 2012](np4). Cela n'a pas été confirmé par d'autres études [Sanghvi 2013](np4).

Pour Thompson et al, sur une population de 86 CAK naso-sinusiens et du cavum, il n'y avait pas de différence de survie avec ou sans récidive pour les types histologiques cribriformes et tubulaires. Par contre, la forme solide était de mauvais pronostic (Thompson 2014).

4.6.3 Facteurs liés au stade TNM

Un stade tumoral T élevé (classification TNM) ou le stade III/IV (classification AJCC) : T4 ou parfois T3 selon les études [Meyers 2016, Amit 2017, Trope 2019, Mays 2018, Volpi 2018](np4). Plus le grade T est élevé, plus le risque de métastases ganglionnaires occultes était élevé [Xiao 2019](np4). Les stades III/IV avaient un mauvais pronostic [Thompson 2014, Amit 2017, Trope 2019, Mays 2018, Lee 2018](np4).

Cependant, pour Unsal et al à partir de 694 patients atteints d'un CAK rhino-sinusien, le stade T et N n'avait pas d'impact sur les taux de survie, sauf s'il y avait une métastase faisant chuter le taux de survie à 5 ans de 64,5% (M0) *à* 20% (M1) [Unsal 2017](np4).

4.6.4 Facteurs liés au traitement

La résection chirurgicale la plus complète possible réalisée avec des marges saines correspond au meilleur facteur pronostique. La lenteur d'évolution fait partie des arguments d'indication de chirurgie tumorale, même en cas de métastases associées.

Les avis sur la radiothérapie post-opératoire sont contradictoires.
Pour Volpi et al, la radiothérapie adjuvante après une chirurgie d'exérèse améliorait le taux de survie globale à 10 ans (89% de survie globale à 10 ans avec la chirurgie associée à la radiothérapie contre 58% avec la chirurgie seule) et le taux de survie sans récidive [Volpi 2018](np4). Pour d'autres, la

radiothérapie adjuvante n'améliorait pas le taux de contrôle local [Luksic 2016, Unsal 2017, Chang 2018](np4), mais améliorait le taux de contrôle à distance [Chang 2018](np4).

Certains auteurs ne rapportent pas de différence de survie globale entre les patients opérés par abord externe ou par voie endoscopique [Trope 2019](np4), contrairement à d'autres qui recommandent la voie endoscopique exclusive à l'abord externe ou aux abords mixtes [Mays 2018](np4).

4.7 Stratégie thérapeutique

La chirurgie étant le traitement le plus efficace, la stratégie thérapeutique a été divisé en tumeur opérable et inopérable.

4.7.1 Tumeur opérable

A partir de 45 CAK toutes localisations confondues, Luksic et al ne retrouvaient pas de différence de survie spécifique sur 22 ans de suivi pour les patients traités par chirurgie seule ou avec radiothérapie adjuvante (Luksic 2016). Il n'y avait pas non plus d'amélioration du contrôle local de la maladie. Ces résultats étaient retrouvés par Unsal et al sur une population de 694 CAK naso-sinusiens (Tableau 16)

Tableau 16 : survie spécifique entre 5 et 20 ans des patients atteints d'un CAK naso-sinusien en fonction du traitement (Unsal 2017)

Taux de survie spécifique	A 5 ans (%)	A 10 ans (%)	A 20 ans (%)
Pas de traitement	17	9	0
Chirurgie seule	72	54	37
Radiothérapie seule	37	11	0
Chirurgie+radiothérapie	73	44	15

La base de données nationale américaine a permis de regrouper une population de 793 CAK naso-sinusiens. Trope et al ont montré que seule la chirurgie (HR 0,37; 95% IC, 0,28-0,47), améliorait la survie globale mais pas la radiothérapie (HR 1,06; 95% IC, 0,83-1,37) ou la chimiothérapie (HR 0,93; IC

à 95%,0,56-1,54). Le type de protocole thérapeutique ne contribuait pas à l'amélioration de la survie globale en comparant la chirurgie seule à la chirurgie+radiothérapie (HR 1,20; IC à 95%, 0,87-1,7) ou la radiothérapie suivie d'une chirurgie (HR 0,97; 95% IC, 0,35-2,7). La radiothérapie seule détériorait la survie globale (HR 3,00; IC à 95%, 2,07-4,3) (Trope 2019). Cependant il n'est pas possible de connaitre dans cette série multicentrique les indications de traitement en fonction du stade T.

R31 : La chirurgie d'exérèse complète avec marges de sécurité non envahies est le traitement de première intention à visée curatrice des CAK naso-sinusiens **(Accord relatif).**

R37 : En cas de récidive locale et/ou régionale opérable, un traitement chirurgical avec exérèse complète est recommandé **(Accord relatif)**.

R36 : Du fait des faibles taux de réponse à la chimiothérapie, il n'est pas recommandé de proposer une radiochimiothérapie concomitante adjuvante dans le traitement curatif des CAK **(Accord relatif)**.

Pour certains auteurs, l'indication d'une radiothérapie adjuvante reposait sur la présence d'une infiltration profonde (os, cartilage, muscle, etc), la présence de métastase ganglionnaire clinique ou radiologique, d'une tumeur de haut grade, de marges d'exérèses positives ou insuffisantes (<5mm), ou d'un stade tumoral avancé [Luksic 2016, Chang 2018](np4).

La dose totale moyenne délivrée sur la zone cible était comprise entre 60 et 69,2 Gy, administrée par fractions de 1,8 à 2 Gy par jour, 5 jours par semaines [Andrade 2014, Luksic 2016, Lee 2018](np4).

Askoxylakis et al ont évalué l'efficacité de la radiothérapie conformationnelle par modulation d'intensité (ou IMRT) comme traitement adjuvant post-opératoire (pour les tumeurs opérables) ou de première intention (pour les tumeurs inopérables) chez 122 patients dont 47 CAK. Une dose > à 60 Gy améliorait la survie globale à 1, 3 et 5 ans respectivement à 91%, 76% et 63% versus 88 – 56 - 29% pour des doses inférieures. La survie sans récidive locale était supérieure pour cette histologie comparée aux carcinomes épidermoïdes et aux adénocarcinomes à 1, 3 et 5 ans. Les principaux effets secondaires aigus étaient une mucite (34%), une dermatite (74%), avec une xérostomie, une dysgueusie, dysphagie, dysosmie de grade I et II. Une toxicité oculaire était retrouvée dans 48% des cas avec une incidence de la sécheresse oculaire, de la conjonctivite et du larmoiement respectivement de 10,6, 18,7 et 15,4% [Askoxylakis 2016](np4).

Suh et al ont comparé l'IMRT à la radiothérapie conformationnelle 3D chez 54 patients traités par chirurgie pour un cancer du sinus maxillaire, dont 14 (26%) CAK. Alors que les patients avec des marges d'exérèse positive étaient plus nombreux dans le groupe traité par IMRT, la survie sans récidive et la survie sans métastase était meilleure avec l'IMRT qu'avec la radiothérapie conformationnelle 3D (respectivement 89,2% *vs* 59,5% ; p=0,035 et 94,7% *vs* 55,3% ; p=0,042) [Suh 2014](np2).

R34 : Il est recommandé de réaliser la radiothérapie adjuvante par une technique en modulation d'intensité avec une dose d'irradiation supérieure à 60 Gy **(Accord relatif)**.

Toutes localisations confondues sur une population de 2807 CAK, le taux de métastases ganglionnaires augmentait entre les T1 et les T4 et en fonction de la localisation initiale de la tumeur (Xiao 2019). Pour les glandes salivaires principales il existait un taux de métastases ganglionnaires occulte de 5,5% pour les T1, 15,5% pour les T2, 9,2% pour les T3 et 21,3% pour les T4 alors que pour les localisations naso-sinusiennes et du cavum 0% pour les T1 à T3 et 15% pour les T4. En moyenne 12% des patients atteints d'un CAK rhino-sinusien et du cavum avaient des métastases ganglionnaires occultes [Xiao 2019](np4). Une étude récente du REFCOR ne retrouve que 5% de métastases occultes sur 149 curages et ne retrouve aucun bénéfice en termes de survie sans évènement lorsqu'on pratique un curage ganglionnaire aux patients cN0 (Atallah, Moya-Plana 2020)

R33 : Dans l'état actuel des connaissances, il n'y a pas d'argument pour recommander un traitement prophylactique systématique des aires ganglionnaires cervicales chez les patients N0 **(Accord relatif)**.

4.7.2 Tumeur inopérable

Chopra et al ne retrouvaient pas de différence de survie sans récidive à 3 ans entre IMRT et radiothérapie conformationnelle 3D pour des patients porteurs d'une tumeur inopérable (73% pour l'IMRT vs 59% pour la radiothérapie conformationnelle 3D ; p=0,3) (Chopra 2016).

La radiothérapie par hadronthérapie en protons (protonthérapie) et l'hadronthérapie par ions carbone sont des options thérapeutiques en développement pour les CAK inopérables, résistants à la radiothérapie conventionnelle ou avec reliquat macroscopique [PHRC ETOILE, Hayashi 2019, Hu 2020](np4).

Hayashi et al retrouvaient à partir de 48 patients (dont 35% de CAK naso-sinusiens) après ré-irradiation par hadronthérapie, des taux de contrôle local, loco-régional, de survie sans récidive et de survie globale à 2 ans respectivement de 40,5%, 33,5%, 29,4% et 59,6%. Dix pour cent des patients ont développé des toxicités aiguës de grade 3 et 37,5% des toxicités tardives de grade ≥ 3 [Hayashi 2019](np4).
Jensen et al ont rapporté les effets de l'hadronthérapie par ions carbone chez 48 patients présentant un CAK récidivant à 61 mois en moyenne d'une chirurgie et/ou d'une radiothérapie. Le contrôle local à 1 an était de 70,3% et la survie globale à 1 an de 81,8% [Jensen 2015](np4).

Hu et al ont rapporté les effets de l'hadronthérapie par ions carbone, associée ou non à de la protonthérapie, chez 38 patients présentant un CAK naso-sinusien. Dans cette cohorte, 95% des patients avaient une tumeur T3 ou T4, 60% avaient subi une chirurgie avant l'irradiation, et 26% était une ré-irradiation. L'hadronthérapie par ions carbone était administrée seule (45% des cas), ou associée à la protonthérapie (47% des cas). 29% des patients recevaient également une chimiothérapie par adriamycin-cyclophosphamide-cisplatine ou une thérapie ciblée par apatinib. Dans cette cohorte, la survie globale et la survie sans progression à 3 ans étaient de 96,7% et 80,6% [Hu 2020](np2). La toxicité aiguë était de grade 2 avec 2,6% de dermatite, 39% de mucite et 3% de xérostomie.

R35 : Il est recommandé de faire de la radiothérapie exclusive dans les CAK non opérables éventuellement par hadronthérapie **(Accord relatif)**.

R38 : En cas de récidive locale inopérable, il est recommandé de discuter en RCP une radiothérapie éventuellement par hadronthérapie **(Accord relatif)**.

La curiethérapie semble être une option thérapeutique pour les CAK récidivants ou inopérables [Huang 2013](np4). La dose implantée dépend du volume tumoral, avec un objectif de marges de 0,5-1 cm : elle varie entre 100 et 160 Gy. Dans l'étude de [Huang 2013](np4) concernant 38 patients porteurs d'un CAK dont 14 rhino-sinusiens, un nombre médian de 62 grains d'iode 125 de 59,4 jours de demi-vie et d'activité de 18,5-33,3MBq étaient implantés. Sur une durée de suivi médiane de 51 mois, le contrôle local (*i.e.* l'absence de progression tumorale) à 2, 5 et 10 ans était respectivement de 86,3%, 59% et 31,5%, et la survie globale à 2, 5 et 10 ans était respectivement de 92,1%, 65% et 34,1%. La même équipe a utilisé la même technique sur 32 CAK T4b localement avancée non opérable. La dose prescrite était de 60 à 120 Gy. La dose délivrée à 90% du volume cible était de 99,1 à 145,2 Gy, le pourcentage du volume cible recevant au moins 100% de la DP était d'au moins 88,2% et le

pourcentage du volume cible recevant au moins 150% de la PD était inférieur à 74,0%. Le suivi moyen était de 32 mois. Le taux de survie globale, survie spécifique et sans récidive à 3 ans étaient de 62,6% - 61,1% et de 46,4%. Le taux d'effets indésirables chroniques sévères de la RT était de 3,1% (Xu 2019).

4.7.3. Place des traitements systémiques

Les traitements systémiques ont montré peu d'efficacité dans le traitement des carcinomes adenoïdes kystiques.
Il n'y a aucune indication de traitement systémique en situation néo-adjuvante.
La chimiothérapie concomitante à la radiothérapie n'est actuellement pas recommandée.

En situation palliative, aucun bénéfice sur la survie globale n'a été démontrée. On réserve les traitements systémiques aux patients présentant des symptômes en rapport avec l'évolution tumorale ou une maladie rapidement progressive (+20% sur les 6 mois précédents), ou une rechute dont l'évolution peut compromettre une fonction d'organe.

4.7.3.1. Place de la chimiothérapie

Il n'y avait pas de différence de survie globale et de survie sans récidive entre les patients traités par radiothérapie et ceux traités par radiochimiothérapie [Lee 2018, Trope 2018](np4). Actuellement, l'étude de phase III SANTAL teste une potentialisation, une synergie non spécifique du type histologique (adduits à l'ADN du cisplatine et cassures double brin de la radiothérapie). Chopra et al ont rapporté les résultats d'un traitement associant radiothérapie et chimiothérapie (par cisplatine, 5-fluorouracil ou carboplatine) chez 23 patients présentant un ADK ou un CAK inopérables, mais sans le comparer aux autres modalités de traitement [Chopra 2016](np4).

Il n'existe actuellement aucune chimiothérapie reconnue comme efficace dans le traitement des tumeurs primitives ou récidivantes des patients atteints de CAK.

La chimiothérapie concomitante à la radiothérapie n'est actuellement pas recommandée.

Laurie et al ont montré que la chimiothérapie pourrait avoir un bénéfice palliatif pour une faible proportion de patients atteints de CAK à des stades avancés après avoir exclu les autres thérapeutiques palliatives (radiothérapie et/ou chirurgie des métastases) (Laurie 2011).

En monothérapie, la mitoxantrone ou la vinorelbine sont les deux chimiothérapies ayant montré une réponse objective dans des essais cliniques prospectifs avec une stabilisation des lésions et un taux de toxicité acceptable (Verweij 1996, Airoldi 2001).

Une anthracycline comme l'épirubicine peut également être une option (Vermorken 1993).

En cas de choix de monothérapie, ni le paclitaxel ni le cisplatine ne sont recommandés en raison d'un manque d'activité prouvé (paclitaxel) et du taux élevé de toxicité (cisplatine) (Gilbert 2006, Licitra 1991).

En cas d'association de plusieurs cytotoxiques, les associations cisplatine/vinorelbine et cisplatine/adriamycine/cyclophosphamide semblent être les plus intéressantes (Cherifi 2019)

Le choix du traitement devra être guidé par les comorbidités du patient, ses antécédents thérapeutiques et les toxicités des diverses chimiothérapies.

Laurie et al suggèraient qu'une inclusion dans des essais thérapeutiques devrait être envisagée dès que cela est possible compte tenu de la faible efficacité de toutes les chimiothérapies standards (Laurie 2011).

D'après les données de la littérature disponibles, aucun schéma de chimiothérapie standard n'a pu être recommandé (Papaspyrou 2011).

L'essai SANTAL/ GORTEC 2016-02, actuellement en cours d'inclusion, permettra d'obtenir des éléments de réponse sur la question de potentialisation de la radiothérapie chez les patients atteints d'un cancer des glandes salivaires. Il a pour objectif principal d'évaluer l'impact sur la survie sans progression d'une potentialisation de la radiothérapie adjuvante par du cisplatine à haute dose pour des cancers des glandes salivaires, toutes histologies confondues.

4.7.3.2. Place des nouvelles thérapies ciblées

Les thérapies ciblées sont de nouvelles molécules prometteuses dans le traitement du cancer. Elles ciblent des voies spécifiques jouant un rôle important dans la prolifération cellulaire, l'angiogenèse et/ou l'apoptose des cellules cancéreuses, tout en limitant les toxicités.

De nombreuses anomalies moléculaires ciblées ont été identifiées et divers médicaments comme l'imatinib, le gefitinib, et le cetuximab ont été testés chez les patients atteints de CAK métastatiques (Pfeffer 2007, Jacob 2015, Locati 2009).

Une stabilisation prolongée de la survie des patients atteints de CAK peut être observée en cas d'utilisation d'inhibiteurs de C-kit, l'EGFR, du VEGF (lenvatinib, pazopanib, axitinib) et des histones désacétylases (HDAC). En revanche, aucune réponse complète n'est observée et une faible proportion de patients répond partiellement à certaines thérapeutiques (Tableau 17). Une étude de phase II randomisée a montré un bénéfice de l'axitinib versus observation en termes de survie sans progression.

Les mutations NOTCH sont présentes chez 10 à 15% des patients. Elles représentent un facteur de mauvais pronostique.

Un essai de phase I testant un inhibiteur de la voie de signalisation NOTCH (crenigacestat) sur une population non sélectionnée a montré un taux de toxicité élevée et une activité clinique limitée.

Un essai de phase II testant un inhibiteur de la voie NOTCH (AL 101) sur une population sélectionnée sur le statut mutationnel est actuellement en cours (AL 101, NCT03691207) avec des premiers résultats encourageants (taux de réponse environ de 15%).

Tableau 17 : réponses thérapeutiques des CAK aux thérapies ciblées

Molécules	Cibles	Auteurs / année	N	Réponse complète	Réponse partielle	Stabilisation (%)
Axitinib	VEGF, PDGFR, C-kit	Ho 2016	33	0	3	76 %
Bortezomib + Doxorubicine	26s protéasome, NF-kB	Argiris 2011	24	0	0	71 %
Cetuximab	EGFR	Locati 2009	23	0	0	87 %
Dovitinib	FGF	Dillon 2017	34	0	2	65 %
		Keam 2015	32	0	1	NA
Everolimus	mTOR	Kim 2014	34	0	0	79 %
Gefitinib	EGFR	Jakob 2015	37	0	0	0 %
Imatinib	C - kit	Pfeffer 2007	10	0	0	20 %
		Hotte 2005	16	0	0	56 %
		Lin 2005	5	0	NA	25 %
		Ochel 2005	4	0	NA	25 %
Lapatinib	EGFR ErbB2	Agulnik 2007	29	0	0	15 %
Lenalidomide + Sorafenib	Kinase EGFR	Ganesan 2014	9	0	0	22 %
Sunitinib	VEGF, PDGFR, C-kit	Chau 2012	13	0	0	85 %
Vorinostat	Histone désacetylase	Ramalingam 2007	3	0	0	0 %
		Goncalves 2017	30	0	2	90 %
Crenigacestat	Notch	Even 2010	22	0	0	18 %

4.8 Surveillance après traitement

A partir d'une population de 241 patients atteints de cancers naso-sinusiens, Kim et al retrouvaient que le taux de récidive > à 5 ans était plus élevé pour les CAK que pour les autres histologies de cancers

rhino-sinusiens : 19/241 patients (11,7%) ont présenté une récidive au-delà de cette période, soit 6/24 CAK (33,3%), 3/20 mélanomes muqueux (21,4%), 2/17 carcinomes peu différenciés (18,2%) et 6/141 carcinomes épidermoïdes (6,7%). C'est le CAK qui présentait le taux de récidives locales et à distance le plus élevé au-delà de cette période (Kim 2019)(np4). Pour le CAK, la récidive est la règle dans 32 % des cas et les métastases dans 48 % des cas, pendant les deux décades après la découverte tumorale.
La surveillance doit être longue, clinique et paraclinique : un examen Orl avec palpation cervicale et nasofibroscopie, une IRM du massif facial tous les 6 mois puis tous les ans et un scanner thoracique tous les ans.

R41 : En raison de la survenue tardive des récidives locales et à distance, il est recommandé de suivre les CAK sur une durée d'au moins 20 ans **(Accord relatif)**.

Références :

Agulnik M, Cohen EWE, Cohen RB, Chen EX, Vokes EE, Hotte SJ, et al. Phase II study of lapatinib in recurrent or metastatic epidermal growth factor receptor and/or erbB2 expressing adenoid cystic carcinoma and non adenoid cystic carcinoma malignant tumors of the salivary glands. J Clin Oncol Off J Am Soc Clin Oncol 2007;25:3978–84.

Airoldi M, Pedani F, Succo G, Gabriele AM, Ragona R, Marchionatti S, et al. Phase II randomized trial comparing vinorelbine versus vinorelbine plus cisplatin in patients with recurrent salivary gland malignancies. Cancer 2001;91:541–7.

Amit M, Na'ara S, Trejo-Leider L, Ramer N, Burstein D, Yue M, Miles B, Yang X, Lei D, Bjoerndal K, Godballe C, Mücke T, Wolff KD, Eckardt AM, Copelli C, Sesenna E, Patel S, Ganly I, Gil Z. Defining the surgical margins of adenoid cystic carcinoma and their impact on outcome: An international collaborative study. Head Neck. 2017 May;39(5):1008-1014.

Andrade MF, de Faria PR, Cardoso SV, Santos MR, Dias FL, Eisenberg AL, Santos IC, Loyola AM. Adenoid cystic carcinoma of the maxillary sinus: a clinical-pathological report of 10 years of experience from a single institution. Int J Oral Maxillofac Surg. 2014 Nov;43(11):1313-8.

Argiris A, Ghebremichael M, Burtness B, Axelrod RS, Deconti RC, Forastiere AA. A phase 2 trial of bortezomib followed by the addition of doxorubicin at progression in patients with recurrent or metastatic adenoid cystic carcinoma of the head and neck: a trial of the Eastern Cooperative Oncology Group (E1303). Cancer 2011;117:3374–82.

Askoxylakis V, Hegenbarth P, Timke C, Saleh-Ebrahimi L, Debus J, Röder F, Huber PE. Intensity modulated radiation therapy (IMRT) for sinonasal tumors: a single center long-term clinical analysis. Radiat Oncol. 2016 Feb 4;11:17.

Atallah S, Casiraghi O, Fakhry N, Wassef M, Uro-Coste E, Espitalier F, Sudaka A, Kaminsky MC, Dakpe S, Digue L, Bouchain O, Morinière S, Hourseau M, Bertolus C, Jegoux F, Thariat J, Calugaru V, Schultz P, Philouze P, Mauvais O, Righini CA, Badoual C, Saroul N, Goujon JM, Marie JP, Taouachi R, Brenet E, Aupérin A, Baujat B. A prospective multicentre REFCOR study of 470 cases of head and neck Adenoid cystic carcinoma: epidemiology and prognostic factors. Eur J Cancer. 2020 May;130:241-249

Atallah S, Moya-Plana A, Malard O, Poissonnet G, Fakhry N, Bettoni J, Gallet P, Ransy P, Vergez S, De Gabory L, Evrard D, Lesnik M, Philouze P, Bertolus C, Schultz P, Morinière S, Bastit V, Righini CA, Mirghani H, Jegoux F, Mauvais O, Biau J, Dufour X, Bon-Mardion N, Brenet E, Verillaud B, Baujat B. Should a neck dissection be performed on patients with cN0 adenoid cystic carcinoma? A REFCOR propensity score matching study. Eur J Cancer. 2020 May;130:250-258

Batsakis JG, Luna MA, el-Naggar A. Histopathologic grading of salivary gland neoplasms: III. Adenoid cystic carcinomas. Ann Otol Rhinol Laryngol. 1990 Dec;99(12):1007-9.

Bishop JA, Andreasen S, Hang JF, Bullock MJ, Chen TY, Franchi A, Garcia JJ, Gnepp DR, Gomez-Fernandez CR, Ihrler S, Kuo YJ, Lewis JS Jr, Magliocca KR, Pambuccian S, Sandison A, Uro-Coste E, Stelow E, Kiss K, Westra WH.Bishop JA, et al. HPV-related Multiphenotypic Sinonasal Carcinoma: An Expanded Series of 49 Cases of the Tumor Formerly Known as HPV-related Carcinoma With Adenoid Cystic Carcinoma-like Features. Am J Surg Pathol. 2017 (12):1690-1701

Canivet S, Dufour X, Goujon JM, Ferrié JC, Baculard F, Fontanel JP, Klossek JM. Adenoid cystic carcinoma (CAC) of the naso-sinonasal cavities: report of 5 cases, review of the literature. Rev Laryngol Otol Rhinol (Bord). 2000;121(3):175-80.

Chang C-F, Hsieh MY, Chen MK, Chou MC. Adenoid cystic carcinoma of head and neck: A retrospective clinical analysis of a single institution. Auris Nasus Larynx. 2018 Aug;45(4):831-837.

Chau NG, Hotte SJ, Chen EX, Chin SF, Turner S, Wang L, et al. A phase II study of sunitinib in recurrent and/or metastatic adenoid cystic carcinoma (ACC) of the salivary glands: current progress and challenges in evaluating molecularly targeted agents in ACC. Ann Oncol Off J Eur Soc Med Oncol 2012;23:1562–70.

Cherifi F, Rambeau A, Johnson A, Florescu C, Géry B, Babin E, et al. Systemic treatments of metastatic or locally recurrent adenoid cystic carcinoma of the head and neck, a systematic review. Bull Cancer (Paris) 2019; 106(10):923-938.
Chilla R, Schroth R, Eysholdt U, Droese M. Adenoid cystic carcinoma of the head and neck. Controllable and uncontrollable factors in treatment and prognosis. ORL J Otorhinolaryngol Relat Spec. 1980;42(6):346-367.

Chopra S, Kamdar DP, Cohen DS, Heilbrun LK, Smith D, Kim H, Lin HS, Jacobs JR, Yoo G. Outcomes of nonsurgical management of locally advanced carcinomas of the sinonasal cavity. Laryngoscope. 2017 Apr;127(4):855-861.

Cleveland D, Abrams AM, Melrose RJ, Handlers JP. Solid adenoid cystic carcinoma of the maxilla. *Oral Surg Oral Med Oral Pathol.* 1990;69(4):470-8.

Danesh-Sani SA, Sarafraz A, Chamani M, Derakhshandeh H. Paranasal sinuses malignancies: A 12-year review of clinical characteristics. Med Oral Patol Oral Cir Bucal. 2016 Sep 1;21(5):e626-30.

Dillon PM, Petroni GR, Horton BJ, Moskaluk CA, Fracasso PM, Douvas MG, et al. A Phase II Study of Dovitinib in Patients with Recurrent or Metastatic Adenoid Cystic Carcinoma. Clin Cancer Res Off J Am Assoc Cancer Res 2017;23:4138–45.

Ellington CL, Goodman M, Kono SA, Grist W, Wadsworth T, Chen AY. Adenoid cystic carcinoma of the head and neck : incidence and survival trends based on 1973-2007 surveillance, epidemiology, and end results data. Cancer. 2012;118:4444-51.

Even C, Lassen U, Merchan J, Le Tourneau C, Soria J-C, Ferte C, et al. Safety and clinical activity of the Notch inhibitor, crenigacestat (LY3039478), in an open-label phase I trial expansion cohort of advanced or metastatic adenoid cystic carcinoma. Invest New Drugs 2020;38:402–9.

Ganesan P, Piha-Paul S, Naing A, Falchook G, Wheler J, Fu S, et al. Phase I clinical trial of lenalidomide in combination with sorafenib in patients with advanced cancer. Invest New Drugs 2014;32:279–86.

Gilbert J, Li Y, Pinto HA, Jennings T, Kies MS, Silverman P, et al. Phase II trial of taxol in salivary gland malignancies (E1394): a trial of the Eastern Cooperative Oncology Group. Head Neck 2006;28:197–204.

Goepfert H, Luna MA, Lindberg RD, White AK. Malignant salivary gland tumors of the paranasal sinuses and nasal cavity. Arch Otolaryngol. 1983;109(10):662-8.

Goncalves PH, Heilbrun LK, Barrett MT, Kummar S, Hansen AR, Siu LL, et al. A phase 2 study of vorinostat in locally advanced, recurrent, or metastatic adenoid cystic carcinoma. Oncotarget 2017;8:32918–29.

Harrison LB, Raben A, Pfister DG, Zelefsky M, Strong E, Shah JP, Spiro RH, Shaha A, Kraus DH, Schantz SP, Carper E, Bodansky B, White C, Bosl G. A prospective phase II trial of concomitant chemotherapy and radiotherapy with delayed accelerated fractionation in unresectable tumors of the head and neck. Head Neck 1998;20(6):497-503.

Hayashi K, Koto M, Ikawa H, Hagiwara Y, Tsuji H, Ogawa K, Kamada T. Feasibility of Re-irradiation using carbon ions for recurrent head and neck malignancies after carbon-ion radiotherapy. Radiother Oncol. 2019 Jul;136:148-153.

Ho AL, Dunn L, Sherman EJ, Fury MG, Baxi SS, Chandramohan R, et al. A phase II study of axitinib (AG-013736) in patients with incurable adenoid cystic carcinoma. Ann Oncol Off J Eur Soc Med Oncol 2016;27:1902–8

Hotte SJ, Winquist EW, Lamont E, MacKenzie M, Vokes E, Chen EX, et al. Imatinib mesylate in patients with adenoid cystic cancers of the salivary glands expressing c-kit: a Princess Margaret Hospital phase II consortium study. J Clin Oncol Off J Am Soc Clin Oncol 2005;23:585–90.

Hu W, Hu J, Huang Q, Gao J, Yang J, Qiu X, Kong L, Lu JJ. Particle Beam Radiation Therapy for Adenoid Cystic Carcinoma of the Nasal Cavity and Paranasal Sinuses. Front Oncol. 2020 Sep 30;10:572493.

Huang MW, Zheng L, Liu SM, Shi Y, Zhang J, Yu GY, Zhang JG. 125I brachytherapy alone for recurrent or locally advanced adenoid cystic carcinoma of the oral and maxillofacial region. Strahlenther Onkol. 2013;189(6):502-7.

Jakob JA, Kies MS, Glisson BS, Kupferman ME, Liu DD, Lee JJ, et al. Phase II study of gefitinib in patients with advanced salivary gland cancers. Head Neck 2015;37:644–9.

Jensen AD, Poulakis M, Nikoghosyan AV, Chaudhri N, Uhl M, Münter MW, Herfarth KK, Debus J. Re-irradiation of adenoid cystic carcinoma: analysis and evaluation of outcome in 52 consecutive patients treated with raster-scanned carbon ion therapy. Radiother Oncol. 2015 Feb;114(2):182-8.

Keam B, Kim SB, Shin SH, Cho BC, Lee K-W, Kim MK, et al. Phase 2 study of dovitinib in patients with metastatic or unresectable adenoid cystic carcinoma. Cancer 2015;121:2612–7.

Kim DW, Oh DY, Shin SH, Kang JH, Cho BC, Chung J-S, et al. A multicenter phase II study of everolimus in patients with progressive unresectable adenoid cystic carcinoma. BMC Cancer 2014;14:795.

Kim SA, Chung YS, Lee BJ. Recurrence patterns of sinonasal cancers after a 5-year disease-free period. Laryngoscope. 2019 Nov;129(11):2451-2457.
Laurie SA, Ho AL, Fury MG, Sherman E, Pfister DG. Systemic therapy in the management of metastatic or locally recurrent adenoid cystic carcinoma of the salivary glands: a systematic review. Lancet Oncol 2011;12:815–24.

Leafstedt SW, Gaeta JF, Sako K, Marchetta FC, Shedd DP. Adenoid cystic carcinoma of major and minor salivary glands. *Am J Surg*. 1971;122(6):756-62.

Lee YC, Lee TJ, Tsang NM, Huang Y, Hsu CL, Hsin LJ, Lee YH, Chang KP. Cavernous sinus involvement is not a risk factor for the primary tumor site treatment outcome of Sinonasal adenoid cystic carcinoma. J Otolaryngol Head Neck Surg. 2018 Feb 5;47(1):12.

Licitra L, Marchini S, Spinazzè S, Rossi A, Rocca A, Grandi C, et al. Cisplatin in advanced salivary gland carcinoma. A phase II study of 25 patients. Cancer 1991;68:1874–7.

Lin CH, Yen RF, Jeng YM, Tzen CY, Hsu C, Hong RL. Unexpected rapid progression of metastatic adenoid cystic carcinoma during treatment with imatinib mesylate. Head Neck 2005;27:1022–7.
Locati LD, Bossi P, Perrone F, Potepan P, Crippa F, Mariani L, et al. Cetuximab in recurrent and/or metastatic salivary gland carcinomas: A phase II study. Oral Oncol 2009;45:574–8.

Lukšić I, Baranović S, Suton P, Gerbl D. Adenoid cystic carcinoma of the head and neck: a single-institution's analysis of 45 consecutive cases over a 29-year period. Oral Surg Oral Med Oral Pathol Oral Radiol. 2016 Aug;122(2):152-7.

Lupinetti AD, Roberts DB, Williams MD. Sinusonasal adenoid cystic carcinoma : the M. D. Anderson Cancer Center experience. Cancer. 2007;110:2726-2731.

Mann W, Schuler-Voith C. Tumors of the paranasal sinuses and the nose - a retrospective study in 136 patients. Rhinology 1983;21(2):173-7.

Mays AC, Hanna EY, Ferrarotto R, Phan J, Bell D, Silver N, Mulcahy CF, Roberts D, Abdelmeguid ASA, Fuller CD, Frank SJ, Raza SM, Kupferman ME, DeMonte F, Su SY. Prognostic factors and survival in adenoid cystic carcinoma of the sinonasal cavity. Head Neck. 2018 Dec;40(12):2596-2605.

Meyers M, Granger B, Herman P, Janot F, Garrel R, Fakhry N, Poissonnet G, Baujat B; REFCOR members. Head and neck adenoid cystic carcinoma: A prospective multicenter REFCOR study of 95 cases. Eur Ann Otorhinolaryngol Head Neck Dis. 2016 Feb;133(1):13-7.

Miller RH, Calcaterra TC. Adenoid cystic carcinoma of the nose, paranasal sinuses, and palate. Arch Otolaryngol. 1980;106(7):424-6.

Miller ED, Blakaj DM, Swanson BJ, Xiao W, Gillison ML, Wei L, Bhatt AD, Diavolitsis VM, Wobb JL, Kang SY, Carrau RL, Grecula JC. Sinonasal adenoid cystic carcinoma: Treatment outcomes and association with human papillomavirus. Head Neck. 2017 Jul;39(7):1405-1411.

Ochel HJ, Gademann G, Röcken C, Wördehoff H. Effects of imatinib mesylate on adenoid cystic carcinomas. Anticancer Res 2005;25:3659–64.

Papaspyrou G, Hoch S, Rinaldo A, Rodrigo JP, Takes RP, van Herpen C, et al. Chemotherapy and targeted therapy in adenoid cystic carcinoma of the head and neck: a review. Head Neck 2011;33:905–11.

Pfeffer MR, Talmi Y, Catane R, Symon Z, Yosepovitch A, Levitt M. A phase II study of Imatinib for advanced adenoid cystic carcinoma of head and neck salivary glands. Oral Oncol 2007;43:33–6.

Ramalingam SS, Parise RA, Ramanathan RK, Ramananthan RK, Lagattuta TF, Musguire LA, et al. Phase I and pharmacokinetic study of vorinostat, a histone deacetylase inhibitor, in combination with carboplatin and paclitaxel for advanced solid malignancies. Clin Cancer Res Off J Am Assoc Cancer Res 2007;13:3605–10.

Seong SY, Hyun DW, Kim YS, Cho HJ, Lee JG, Yoon JH, Kim CH. Treatment outcomes of sinonasal adenoid cystic carcinoma: 30 cases from a single institution. J Craniomaxillofac Surg. 2014 Jul;42(5):e171-5.

Spiro RH, Huvos AG, Strong EW. Adenoid cystic carcinoma of salivary origin. A clinicopathologic study of 242 cases. Am J Surg. 1974;128:512-520.

Suh YG, Lee CG, Kim H, Choi EC, Kim SH, Kim CH, Keum KC. Treatment outcomes of intensity-modulated radiotherapy versus 3D conformal radiotherapy for patients with maxillary sinus cancer in the postoperative setting. Head Neck. 2016 Apr;38 Suppl 1:E207-13.

Schwaab G, Lefebvre JL, Julieron M. Cystic adenoid carcinomas (cylindromas) and olfactory esthesio-neuromas of the nasal cavities and paranasal sinuses. Experience of the ORL Group of the National Federation of Cancer Centers. Neurochirurgie. 1997;43(2):118-20.

Thompson LD, Penner C, Ho NJ, Foss RD, Miettinen M, Wieneke JA, Moskaluk CA, Stelow EB. Sinonasal tract and nasopharyngeal adenoid cystic carcinoma: a clinicopathologic and immunophenotypic study of 86 cases. Head Neck Pathol. 2014 Mar;8(1):88-109.

Thorup C, Sebbesen L, Danø H, Leetmaa M, Andersen M, Buchwald C, Kristensen CA, Bentzen J, Godballe C, Johansen J, Grau C. Carcinoma of the nasal cavity and paranasal sinuses in Denmark 1995-2004. Acta Oncol. 2010 Apr;49(3):389-94.

Tran L, Sidrys J, Horton D, Sadeghi A, Parker RG. Malignant salivary gland tumors of the paranasal sinuses and nasal cavity. The UCLA experience. Am J Clin Oncol. 1989;12(5):387-92.

Trope M, Triantafillou V, Kohanski MA, Kuan EC, Tong CCL, Patel NN, Maina IW, Carey RM, Workman AD, Palmer JN, Adappa ND, Newman JG, Brant JA. Adenoid cystic carcinoma of the sinonasal tract: a review of the national cancer database. Int Forum Allergy Rhinol. 2019 Apr;9(4):427-434.

Turner JH, Reh DD. Incidence and survival in patients with sinonasal cancer: a historical analysis of population-based data. Head Neck. 2012 Jun;34(6):877-85.

Unsal AA, Chung SY, Zhou AH, Baredes S, Eloy JA. Sinonasal adenoid cystic carcinoma: a population-based analysis of 694 cases. Int Forum Allergy Rhinol. 2017 Mar;7(3):312-320.

Vermorken JB, Verweij J, de Mulder PH, Cognetti F, Clavel M, Rodenhuis S, et al. Epirubicin in patients with advanced or recurrent adenoid cystic carcinoma of the head and neck: a phase II study of the EORTC Head and Neck Cancer Cooperative Group. Ann Oncol Off J Eur Soc Med Oncol 1993;4:785–8.

Verweij J, De Mulder PH, De Graeff A, Vermorken JB, Wildiers J, Kerger J, et al. Phase II study on mitoxantrone in adenoid cystic carcinomas of the head and neck. EORTC Head and Neck Cancer Cooperative Group. Ann Oncol Off J Eur Soc Med Oncol 1996;7:867–9.

Volpi L, Bignami M, Lepera D, Karligkiotis A, Pistochini A, Ottini G, Grigioni E, Lombardi D, Nicolai P, Castelnuovo P. Endoscopic endonasal resection of adenoid cystic carcinoma of the sinonasal tract and skull base. Laryngoscope. 2019 May;129(5):1071-1077.
Xiao R, Sethi RKV, Feng AL, Fontanarosa JB, Deschler DG. The role of elective neck dissection in patients with adenoid cystic carcinoma of the head and neck. Laryngoscope. 2019 Sep;129(9):2094-2104.

Xu N, Zheng L, Wu WJ, Huang MW, Zhang J, Zhang JG. Definitive (125)I Brachytherapy of Locally Advanced Adenoid Cystic Carcinoma Involving the Skull Base With Satisfying Efficacy and Safety. J Oral Maxillofac Surg. 2019;77(10):2143-2153.

V. CARCINOME EPIDERMOÏDE NASO-SINUSIENS

1.1 Généralités – Epidémiologie

Incidence

Contrairement aux autres localisations des VADS, les carcinomes épidermoïdes nasosinusiens ne représentent que la moitié environ des types histologiques rencontrés (Sangal 2018).
Dans une étude parue en 2014, Sanghvi et al. rapportent que l'incidence des carcinomes épidermoïdes a diminué entre 1973 et 2009, leur incidence passant de 0.41 à 0.32/100000 habitants (Sanghvi 2014). La diminution de l'exposition au tabac, aux poussières de textile et une meilleure information quant à la toxicité de certains produits industriels seraient à l'origine de cette diminution (Sanghvi 2014).

Âge de survenue - Sex Ratio

L'âge moyen de survenue se situe autour de 60 ans (Ansa 2013; Cracchiolo 2018). Dans les plus grandes séries, ces tumeurs sont retrouvées chez des hommes dans 65% (Anse 2013; Dubal 2016; Unsal 2016). Cette variation serait liée au pourcentage des formes liées aux toxiques d'origine professionnelle ou à l'exposition tabagique (cf infra).

Facteurs de risque

Une étude récente retrouve comme facteurs de risque professionnels l'exposition au nickel, au chrome et aux émanations de soudure, à l'arsenic et aux solvants organiques. (d'Errico 2020). En dehors des opérations de grillage des mattes de nickel, ces relations de causalité ne sont pas reconnues dans le cadre des maladies professionnelles (Tableau 37 ter www.inrs.fr accédé au 27/01/2021).

Après l'oropharynx, les cavités naso-sinusiennes sont le deuxième site ORL où on peut retrouver de l'HPV (Lewis 2014). Dans une série de 1523 cas de carcinomes épidermoïdes nasosinusiens, 31.5% étaient positifs pour HPV. Les patients positifs étaient statistiquement plus jeunes (60 vs 65 ans, $p<0.01$) avec des tumeurs de plus haut grade ($p<0.01$). La présence d'HPV était signicativement associée à une amélioration de la survie globale (Oliver 2020). Une autre étude retrouve 25% de positivité d'HPV. (Al-Qurayshi 2020).

Cas particulier : papillome inversé

Les carcinomes épidermoïdes développés sur papillomes inversés forment une entité distincte (Lesperance 1995 ; Batsakis 2001 ; Mendenhall 2007).

Les papillomes inversés constituent de 0,5 à 4 % de l'ensemble des tumeurs naso-sinusiennes. L'âge moyen de survenue est comparable à celui des carcinomes épidermoïdes, avec un sex-ratio compris entre 3/1 et 4/1.

Entre 9 et 15% des papillomes inversés sont associés à un carcinome épidermoïde synchrone (Choi 2012; Nygren 2016; Yasumatsu 2017). Les formes métachrones sont beaucoup plus rares (1.1%) (Choi 2012). Bien qu'ils soient rares dans l'enfance et l'adolescence, ils peuvent se voir à ces âges, avec le même risque de récidive et de dégénérescence (D'Angelo 1992).

R42 : Il est recommandé en raison du risque de transformation maligne de faire l'exérèse d'un papillome inversé naso-sinusien **(Accord fort)**.

1.2 Diagnostic clinique

Selon le sinus atteint, la symptomatologie peut être pour le sinus :

- *maxillaire* : obstruction nasale, tuméfaction palatine gingivale, douleur et/ou anesthésie infra orbitaire.
- *frontal* : localisation rare, les symptômes sont soit une tuméfaction sus-orbitaire, soit une exophtalmie ; la douleur sus-orbitaire est tardive
- *sphénoïdal* : localisation très rare ; les symptômes sont peu spécifiques mais l'épistaxis peut alerter ; les douleurs, au vertex, sont assez précoces.
- *ethmoïdal* : l'exophtalmie, l'obstruction nasale, les épistaxis souvent minimes sont les modes de révélation.

Le point de départ tumoral est localisé, par ordre de fréquence, au niveau du sinus maxillaire (moitié des cas), des fosses nasales ou de l'ethmoïde, beaucoup plus rarement au niveau des sinus frontaux ou sphénoïdaux. (Yan 2017).

L'apparition d'une adénopathie cervicale peut être à l'origine du diagnostic. Une atteinte ganglionnaire, tous stades confondus, est retrouvée dans 15 à 20% des cas (Paré 2017). Dans une étude portant sur 854 cas, respectivement 7.6 %, 22.2 %, 18.5 % et 12.2% des lésions T1, T2, T3 et T4 présentaient des adénopathies cervicales au moment du diagnostic. Seules 6.8% des lésions classées T4 présentaient des métastases à distance (Dubal 2016). Aucun patient T1 à T3 ne présentait de métastase.

1.3 Localisation et imagerie

Cette forme histologique ne présente aucune spécificité en imagerie. Il s'agit en général d'une masse solide avec destruction osseuse agressive à l'examen TDM. La cinétique de prise de contraste est

habituellement lente, autour des 60-70 secondes de l'injection de produit de contraste [Keberle 2002]. À l'IRM, il s'agit en général d'une masse de signal intermédiaire sur les séquences en T1 et T2. Les séquences T2 et T1 gadolinium en saturation de graisse différencient les sécrétions du sinus obstrué et la tumeur.

CAS PARTICULIER DU PAPILLOME INVERSE

Son aspect en IRM est assez caractéristique et associe une formation en signal T2 intermédiaire hétérogène donnant un aspect cérébriforme. Sa prise de contraste est modérée [Petit 2000] (np 4).

1.4 Anatomie pathologique

Note: ICD-O = *morphology code of the International Classification of Diseases for Oncology*

Code ICD-O = 8070/3

Définition - terminologie - synonymes (WHO 8th Edition 2017)

Carcinome d'aspect épidermoïde (malpighien) avec des degrés variés de différenciation et de kératinisation (maturation) prenant naissance au niveau de l'épithélium de la muqueuse naso-sinusienne.

En anglais : *squamous cell carcinoma*

Trois types :

- carcinome épidermoïde kératinisant ou carcinome épidermoïde
- carcinome épidermoïde non kératinisant

Synonymes : carcinome Schneidérien, carcinome à cellules cylindriques, carcinome à cellules transitionnelles (problème nosologique et confusion sur l'équivalence de ces trois terminologies).

- carcinome épidermoïde peu différencié ou carcinome indifférencié avec infiltration lymphoplasmocytaire prédominante, de morphologie similaire au carcinome naso-pharyngien.

Synonymes : carcinome indifférencié, carcinome indifférencié à stroma lymphocytaire, carcinome indifférencié de type naso pharyngien, carcinome de type lympho-épithéliome.

En anglais : *lymphoepithelial carcinoma, undifferentiated carcinoma, undifferentiated carcinoma with lymphocytic stroma, undifferentiated carcinoma of nasopharyngeal type.*

Lésion précurseur : papillome inversé naso-sinusien

VARIANTES HISTOLOGIQUES DU CARCINOME EPIDERMOÏDE (THARIAT 2019)

- carcinome verruqueux code ICD - O 8051/3

en anglais : *verrucous carcinoma*

- carcinome épidermoïde papillaire code ICD - O 8052/3

en anglais : *papillary squamous cell carcinoma*

- carcinome épidermoïde basaloïde code ICD - O 8083/3

en anglais : *basaloid squamous cell carcinoma*

- carcinome à cellules fusiformes code ICD - O 8074/3

en anglais : *spindle cell squamous cell carcinoma*

- carcinome adénosquameux code ICD - O 8560/3

en anglais : *adenosquamous carcinoma*

- carcinome épidermoïde acantholytique code ICD - O 8075/3

en anglais : *acantholytic squamous cell carcinoma*

- carcinome lymphoépithélial Code ICD - O 8082/3

- Carcinome multiphénotypique lié à l'HPV

Diagnostics différentiels : carcinome SMARCB1 déficient, carcinome SMARCB4 déficient, carcinome NUT, SNUC, mélanome, lymphome.

Les tumeurs d'aspect indifférencié, peu différencié (dont les carcinomes d'aspect basaloïde) doivent bénéficier d'une relecture par des anatomopathologistes qui ont une expertise en pathologie ORL.

Il est recommandé lors de l'analyse histologique d'un carcinome épidermoïde de déterminer le statut HPV de la tumeur en raison de sa valeur pronostique.

Dans cette topographie la positivité de l'immunohistochimie avec anti P16 doit être confirmée par un autre examen (HIS ou PCR ADN HPV)

R43 : Il est recommandé pour les carcinomes épidermoïdes peu différencié (carcinome basaloïde) ou indifférencié de demander une relecture par des anatomopathologistes qui ont une expertise en pathologie ORL **(Accord relatif)**.

1.5 Classification TNM (UICC 2017)

Sous localisations anatomiques
Fosse nasale et sinus paranasaux (CIM-O-3 C30.0, C31.0-1)
1. Fosse nasale (C30.0)
a. Septum
b. Plancher
c. Mur latéral
d. Vestibule
2. Sinus maxillaire (C31.0)
3. Sinus ethmoïdal (C31.1)
a. Gauche
b. Droit

T : Tumeur primitive TX	Renseignements insuffisants pour classer la tumeur primitive
T0	Pas de signe de tumeur primitive
Tis	Carcinome in situ

Classification TNM de l'UICC 9ème édition pour les carcinomes de l'ethmoïde et des fosses nasales	
T1	Tumeur limitée à une sous-localisation de la fosse nasale ou du sinus éthmoïdal avec ou sans atteinte osseuse
T2	Tumeur s'étendant à deux sous-localisations dans une seule localisation ou envahissant une localisation voisine à l'intérieur du complexe naso-éthmoïdal avec ou sans atteinte osseuse
T3	Tumeur envahissant la paroi interne ou le plancher de l'orbite, le sinus maxillaire, le palais ou la lame criblée
T4a	Tumeur s'étendant à l'une des structures suivantes : orbite antérieure, peau du nez ou de la joue, extension minime à la fosse crânienne antérieure, apophyses ptérygoïdes, sinus sphénoïdal ou frontal
4b	Tumeur envahissant l'une des structures suivantes : toit de l'orbite, dure-mère, cerveau, fosse crânienne moyenne, nerfs crâniens autres que V2, nasopharynx ou clivus

Classification TNM de l'UICC 9ème édition pour les carcinomes du sinus maxillaire	
T1	Tumeur limitée à la muqueuse du sinus maxillaire sans atteinte osseuse
T2	Tumeur avec ostéolyse de l'infrastructure, y compris du palais dur et/ou de la région du méat médian excepté la paroi osseuse postérieure du sinus maxillaire et les apophyses ptérygoïdes
T3	Tumeur envahissant l'une des structures suivantes : paroi osseuse postérieure du sinus maxillaire, tissu sous-cutané, plancher ou paroi interne de l'orbite, fosse ptérygoïde, ou sinus ethmoïdal
T4a	Tumeur envahissant l'une des structures suivantes : cavité orbitaire antérieure, peau de la joue, apophyses ptérygoïdes, fosse infratemporale, lame criblée, sinus sphénoïdal ou frontal
T4b	Tumeur envahissant l'une des structures suivantes : toit de l'orbite, dure-mère, cerveau, fosse crânienne moyenne, nerfs crâniens autres que la division maxillaire du nerf trijumeau (V2), nasopharynx, ou clivus

1.6 Facteurs pronostiques

1.6.1 Facteurs liés à la clinique : liés au point de départ

Les études rétrospectives montrent que le pronostic est dominé par le contrôle local. Comme le traitement de ces tumeurs repose avant tout sur l'association chirurgie-radiothérapie, l'extension tumorale, en particulier dans les structures anatomiques ne permettant pas la chirurgie, est un élément pronostique déterminant.

Le point de départ détermine les modalités d'extension tumorale. Kano et al. rapporte que l'envahissement de la lame criblée, de la méninge, du nasopharynx, de la fosse cérébrale moyenne et des nerfs crâniens (autres que le V2) étaient des facteurs de mauvais pronostic (Kano 2014). Paré et al. retrouve l'envahissement de l'orbite, des tissus mous et de la suprastructure comme facteurs de mauvais pronostic ($p>0.005$) (Paré 2017). Paré et al à propos de 68 cas retrouvaient une survie globale à 5 ans et une survie sans progression de 58.1% et 52.6% respectivement. Le taux de récidive locale à 2 et 5 ans était de 37.3%. Une diminution de la survie globale, de la survie sans progression et du contrôle local était associé à l'envahissement de l'orbite, des tissus mous et de la suprastructure ($p < 0.005$).

Sinus maxillaire

On distingue les points de départ de l'infrastructure et de la suprastructure.

Les points de départ au niveau de l'infrastructure sont parfois visibles dans la cavité buccale. Dans les portions antéro-latérales ou médianes, l'extension se fait vers les fosses nasales ou la cavité du sinus. En revanche, les lésions de l'infrastructure postérieure envahissent le mur postérieur : même lorsqu'elles sont de petite taille à l'examen endobuccal, il y a une extension rapide et fréquente à la fosse infra-temporale et à la fosse ptérygo-palatine, puis à la ptérygoïde et à l'étage moyen de la base du crâne [Bridger 2000 ; Pearson 1977 ; Parsons 1988]. Dès les années 30, Öhngren [1933] avait décrit le mauvais pronostic des tumeurs à point de départ et/ou extension postérieure et le risque réel de sous-estimer ces extensions postérieures malgré les techniques modernes d'imagerie. En haut, l'extension se fait vers le plancher de l'orbite, et en haut et en arrière vers l'apex pétreux. L'extension à l'orbite peut aussi se faire par l'invasion de la fosse ptérygo-palatine, ou par l'invasion de l'ethmoïde. Les lésions de l'infrastructure se rapprochent des lésions de la cavité buccale pour ce qui est de la fréquence de l'envahissement ganglionnaire [Parsons 1988].

Les tumeurs se développant au niveau de la suprastructure peuvent s'étendre latéralement au malaire et à l'arcade zygomatique, en dedans aux fosses nasales et à l'ethmoïde, en haut au plancher de l'orbite avec atteinte du nerf sous-orbitaire. L'atteinte périnerveuse peut suivre le trajet du nerf dans la fosse ptérygopalatine puis vers l'étage moyen de la base.

Cracciolo et al. a montré dans une étude sur 4770 patients que la localisation maxillaire était associée à une diminution de la survie globale plus importante que les localisation ethmoïdales et de la fosse nasale. ($p<0.001$). (Cracchiolo 2018)

Fosses nasales

Les tumeurs issues des fosses nasales peuvent détruire le septum et/ou les os propres du nez. Les extensions latérales sont celles des tumeurs du sinus maxillaire. La cloison inter-sinuso-nasale est le

point de départ le plus fréquent des papillomes inversés. Pour Jarafri et al., 44% des carcinomes epidermoïdes nasosinusiens sont localisées au niveau des fosses nasales (Jafari 2019).

Ethmoïde
La localisation à l'ethmoïde facilité l'extension vers l'étage antérieur de la base du crâne (cf. chapitre adénocarcinomes).

Sinus frontal
La localisation au sinus frontal facilite une lyse osseuse et une extension fréquente vers l'étage antérieur, l'orbite et le peau du front, avec parfois aspect de pseudomucocèle.

Sinus sphénoïdal
La localisation au sinus sphénoïdal entraine fréquement des lyses osseuses avec extension vers l'étage moyen de la base du crâne et le sinus caverneux, ainsi que vers les sinus ethmoïdaux, le clivus, le rhinopharynx et l'orbite. A partir d'une population de 2553 patients, Ansa et al montraient que les localisations sphénoïdales avaient le plus mauvais pronostic suivi par les localisations ethmoïdales (Ansa 2013).

Quel que soit le point de départ, les études rétrospectives sont concordantes pour dire que le volume tumoral global et l'envahissement de structures « à risque » sont des facteurs de mauvais pronostic [Dulguerov 2006]. Ces « structures à risque » sont : l'apex orbitaire, les fosses infra-temporale et ptérygo-palatine, l'apophyse ptérygoïde et la base du crâne (et *a fortiori* la dure-mère, le sinus caverneux et le parenchyme cérébral).

R44 : Il est recommandé de faire un scanner et une IRM du massif facial pour le bilan d'extension local de la maladie. Ce bilan doit permettre de décrire l'envahissement périnerveux, de l'orbite, de la fosse temporale et de la base du crâne **(Accord fort)**.

1.6.2 Facteurs liés au stade TNM : envahissement ganglionnaire et métastatique

Le drainage lymphatique se fait essentiellement au niveau des ganglions rétropharyngés, sous-digastriques et sous-maxillaires. Pour les tumeurs envahissant en avant le vestibule nasal, les ganglions du pédicule facial peuvent également être envahis (Parsons et al. 1988 ; Costantino 2004). La fréquence des métastases ganglionnaires est comprise entre 6 et 22 % au moment du diagnostic (Parsons 1988 ; Jiang 1991 ; Costantino 2004 ; Day 2005; Homma 2014, Ahn 2016; Dubal 2016; Paré 2017 ; Cracchiolo 2018). Elles sont plus fréquentes quand la lésion est bas située (infrastructure) et dans les formes peu différenciées.

Ansa et al retrouvaient l'envahissement ganglionnaire comme facteurs de mauvais pronostic sur 2553 carcinomes épidermoïdes des sinus (Ansa 2013)

Kano et al retrouvaient des taux de survie à 5 ans pour les T4 de 49.8%, sauf s'il y avait une atteinte ganglionnaires N+ lors de la prise en charge initiale (29.6%) (Kano 2014).

A partir d'une population de 2553 patients, Ansa et al montraient que le pronostic de la maladie était avant tout lié aux métastases à distance, puis aux métastases ganglionnaires et en dernier aux récidives locales (Ansa 2103)

R45 : Il est recommandé pour le bilan d'extension ganglionnaire et à distance d'un carcinome épidermoïde naso-sinusien de systématiquement réaliser un scanner cervical, thoraco-abdomino-pelvien ou une TEP-scanner au 18-FDG **(Accord relatif)**.

1.6.3 Facteurs liés à l'histologie

Le carcinome épidermoïde basaloïde est considéré comme une variante agressive avec comme signes péjoratifs de la nécrose et un index mitotique élevé.
Le carcinome verruqueux, rare en région naso-sinusienne, est considéré comme un carcinome de bas grade, d'évolution lente.

Le degré de différenciation n'est pas un facteur pronostique clairement évalué. En revanche, l'envahissement péri-nerveux (noté sur l'analyse des pièces opératoires) est prédictif de récidive locale, en particulier au niveau de la base du crâne [Jiang 1991]. Certaines équipes définissent les champs de radiothérapie en fonction de ce critère histologique [Bristol 2007].

La présence d'HPV est associée à un meilleur pronostic : dans une étude sur 537 patients, le taux de survie à 5 ans 57.1% pour le groupe HPV versus 26.4 pour le groupe non-HPV ($p<0.001$) (Al-Qurayshi 2020; Oliver 2020)

Les carcinomes développés sur papillome inversé peuvent être des formes *in situ* ou au contraires invasives. Certains facteurs comme l'index mitotique ou la présence de dysplasie pourraient être prédictifs du risque de dégénérescence [Katori 2006].

Les carcinomes épidermoïdes sur papillomes inversés étaient de meilleur pronostic que les carcinomes épidermoïdes « de novo », avec une meilleure survie globale ($p=0.065$), et une meilleure survie spécifique ($p=0.041$)(Yan 2017). La survie à 5 ans varie entre 40% et 80% en fonction des séries (Choi 2012; Karligkiotis 2016; Liang 2015; Yasumatsu 2017; Yu 2014). La résection par abord endoscopique des carcinomes épidermoïdes sur papillome inversé apparait également plus efficace (Karligkiotis 2016). Pour Lobo et al, il n'y avait pas de différence de résultats thérapeutiques entre les carcinomes épidermoïdes avec ou sans papillome inversé mais la population ne comportait que 117 patients dont 29 avec papillome inversé (Lobo 2017).

1.6.4 Facteurs liés au traitement (résultats)

Sur T

La survie sans récidive était comprise entre 35 et 60 % à 5 ans, et la survie globale entre 25 et 50 % en fonction des séries (McKay 2007; Paré 2017; Kiliç 2018). Dans une série de 4994 patients, Sanghvi et

al rapportaient une survie globale à 5 ans de 52.95%, à 10 ans de 44.67% et à 20 ans de 29.37%. Il n'était pas noté d'évolution significative de ces taux entre les années 80 et 2000 (Sanghvi 2014). Il n'était pas retrouvé par Ansa et al d'amélioration des taux de survie pour une population de 2553 carcinomes épidermoïdes des sinus entre 1973 et 2009 (Ansa 2013)

Le et al., rapportent une série de 97 patients incluant 58 carcinomes épidermoïdes avec des taux de survie brute et actuarielle de 34 et 31 %. En analyse multivariée, les facteurs influençant la survie étaient l'âge, le stade T (T4 *vs* T2T3), l'envahissement ganglionnaire initial, le sexe, un traitement par radiothérapie seule (*versus* traitement combiné). La survie des T2 était de 80 % pour l'association radio-chirurgicale vs 67 % pour la radiothérapie seule (p=0,78) ; pour les T3 elle était de 42 % *versus* 17 % (p=0,12), pour les T4 43 % *versus* 14 % (p=0,003). Toujours en analyse multivariée, parmi les facteurs affectant positivement le contrôle local, le seul facteur pronostique était le traitement combiné (*versus* la radiothérapie seule) (Le 1999).

Waldron et al ont rapporté 110 patients. Soixante-quinze pour cent ont reçu de la radiothérapie seule, avec une chirurgie décidée seulement en situation de rattrapage, alors que les autres patients ont reçu d'emblée une association radiothérapie pré-opératoire plus chirurgie. La survie globale était de 30 %. La survie spécifique à 5 ans était de 43 % pour la radiothérapie seule *versus* 55 % pour le traitement combiné. Le contrôle local à 5 ans était de 36 % après la radiothérapie seule *versus* 57 % après traitement combiné [Waldron 2000].

Lee et al ont rapporté une série de 74 carcinomes épidermoïdes du sinus maxillaire. Le traitement radiothérapie pré-opératoire suivie de chirurgie retrouvait une survie spécifique à 5 ans de 60 %, 45 %, 28 % et 38 % pour les T1, T2, T3 et T4. La radiothérapie seule n'a permis aucune guérison à 5 ans pour 23 autres patients (2T2, 6T3 et 15T4) [Lee 1981].

St-Pierre et al ont rapporté une série de 66 patients comportant 87 % de T3-T4. La survie à 5 ans était de 16 % après radiothérapie seule, 20 % après chirurgie seule, et 58 % après traitement combiné [St-Pierre 1983].

Ansa et al à partir d'une population de 2553 patients retrouvaient une meilleure survie après traitement par chirurgie+radiothérapie et chirurgie seule par rapport à la radiothérapie seule (Ansa 2013). Ils retrouvaient que le bénéfice de la chirurgie+radothérapie adjuvante était similaire à celui de la chirurgie seule (HR, 0,39 ;95% CI, 0,33-0,46).

Au total, la survie à 5 ans est de 60 à 70 % pour les T1 et T2, et de 30 à 40 % pour les T3 et T4 quand le traitement comporte une chirurgie suivie de radiothérapie post-opératoire. Cependant, et sous réserve de méthodes statistiques permettant d'ajuster les résultats sur les biais d'attribution des traitements, pour les tumeurs intermédiaires classées T2 et T3, la radiothérapie seule donne des taux de survie qui sont globalement la moitié ou les 2/3 de ceux observés avec les associations chirurgie-radiothérapie [Parsons et al. 1988 ; Day et al. 2005 ; Daele et al. 2005 ; Götte et al. 2005 ; Dulguerov et al. 2006].

Dans toutes les séries, les volumineuses tumeurs T4b traitées par radiothérapie seule avaient un moins bon pronostic que les tumeurs traitées par associations chirurgie-radiothérapie adjuvante, mais il s'agissait aussi de patients jugés inopérables, ce qui rend difficile la comparaison. Sur 220 patients T4b, le taux de survie à 5 ans était significativement meilleur dans le groupe chirurgie + radiothérapie adjuvante que dans le groupe radiothérapie seule. Il n'y avait cependant pas de comparaison avec un groupe radio-chimiothérapie.(Li et al. 2019).

Dans le cadre des traitements palliatifs, la chirurgie a montré une supériorité (*versus* RT ou RCT) sur la survie globale à 4 ans (Farber et al. 2019).

De nombreuses études montrent que la qualité de l'exérèse chirurgicale reste un élément déterminant du pronostic, même si l'analyse des pièces opératoires est difficile pour la chirurgie du massif facial. Il est pratiquement impossible dans la littérature de savoir s'il existe une marge de sécurité histologique. Si la chirurgie endoscopique endonasale interdit souvent l'exérèse tumorale en bloc, elle permet en revanche d'effectuer des recoupes précises permettant de déterminer le stade pTNM. L'abord endoscopique n'est d'ailleurs pas associé au risque d'avoir des marges positives dans les lésions classées T1 à T4a (Torabi et al. 2020).

La présence de marges saines reste un facteur pronostic majeur (Al-Qurayshi 2020; Jafari 2019; Torabi 2020) : des marges positives sont associées à une diminution de la survie globale.

R46 : Il est recommandé de proposer pour la tumeur primitive, un traitement associant chirurgie d'exérèse avec des marges de sécurité non envahies suivi d'une radiothérapie adjuvante pour le traitement curatif des carcinomes épidermoïdes des sinus **(Accord relatif)**.

R48 : En cas de lésion T1 opérée avec marges saines, la chirurgie seule doit être discutée en RCP **(Accord relatif)**.

Place de la chimiothérapie

La place de la chimiothérapie pour le traitement initial des carcinomes épidermoïdes des sinus est établie par analogie avec les résultats concernant les carcinomes des VADS, avec un niveau de preuve inférieur car ces localisations ne sont généralement pas ou peu incluses dans ces essais, ce qui incite d'autant plus à discuter de l'indication en RCP. Les produits utilisés et les associations sont les mêmes que ceux utilisés pour l'ensemble des carcinomes des VADS. L'association de référence en néo-adjuvant est l'association CDDP-5FU- Docetaxel. La réponse morphologique (Hanna 2011) ou pathologique (Hirakawa 2016) pourrait être un marqueur prédictif favorable en survie. Plusieurs essais de phase 2 aux USA ou en Italie sont en cours pour préciser les résultats et les indications (ClinicalTrials.gov Identifiers: NCT03493425, NCT02099175, NCT02099188, NCT00707473).

En phase de récidive, comme pour les autres carcinomes épidermoïdes des VADS, les protocoles utilisés reposent soit sur une immunothérapie par anti-PD1 en monothérapie ou en association avec un sel de platine et du 5FU, soit sur un protocole de chimiothérapie associant un sel de platine, du 5FU ou un taxane avec du cetuximab. Le choix de traitement dépend du combined positive score (CPS), de l'état général, des comorbidités ou de la présentation clinique de la rechute.

Une radio-chimiothérapie post-opératoire est indiquée lorsqu'on considère que les limites d'exérèse sont inférieures à 5 mm (Niveau de preuve A pour les carcinomes des VADS par rapport à la radiothérapie post-opératoire seule) [Huquenin 2004, Cooper 2004, Pignon 2007]. La radio-chimiothérapie post-opératoire, par analogie aux VADS, peut être indiquée en cas d'atteinte ganglionnaire avec rupture capsulaire et engainement péri-nerveux (Cooper 2004).

La radio-chimiothérapie concomitante est indiquée lorsque les tumeurs sont inopérables [Hoppe 2008] (Niveau de preuve A pour les carcinomes des VADS, par rapport à la radiothérapie seule).

Il n'y a aucune indication de chimiothérapie adjuvante.

De plus en plus d'études ont étudié la place de la chimiothérapie d'induction (ou néo-adjuvante) pour les carcinomes épidermoïdes naso-sinusiens. Les résultats de l'association CDDP-5FU- Docetaxel en induction comme dans les autres carcinomes des VADS [Posner et al. 2007 ; Vermorken 2007] ont incité des études prospectives multicentriques dans cette localisation (avis d'experts). Dans une population de 218 patients traités par chirurgie + radiothérapie, Kuo et al. rapportaient une survie globale améliorée chez des patients ayant reçu une chimiothérapie néo-adjuvante (n=23) par rapport à ceux ayant eu une radio-chimiothérapie post-opératoire (n=195) (p=0.032) (Kuo 2019). Avec une association taxane et sels de platine ± ifosamide ou 5-FU, 67% des tumeurs présentaient une réponse partielle, 24% une progression et 9% étaient stables (Hanna 2011). La survie à 2 ans chez les patients présentant au moins une réponse partielle était de 77% vs 36% chez ceux ayant une progression de la maladie sous CT d'induction. Pour le traitement des T3/T4 ou des lésions ayant une progression rapide, Paré et al. ont utilisé du 5-FU jusqu'à 2006 puis du TPF depuis avec 82.5% de régression tumorale (Paré 2017). Chen et al dans le cadre d'un protocole de préservation d'organe lors des extensions orbitaires ont proposé à 28 patients un protocole TP ou TPF en chimiothérapie d'induction suivi d'une chimioradiothérapie concomittante avec une survie globale de 59% à 3 ans et un contrôle local de la maladie dans 80% des cas. L'exentération orbitaire était évitée dans 74% des cas (Chen 2016). Ces résultats sont communs avec Sakashita et al (Sakashita 2015).

R49 : La radiothérapie ou la chimiothérapie seules ne sont pas recommandées pour le traitement curatif des carcinomes épidermoïdes naso-sinusiens opérables **(Accord relatif)**.

R50 : Il n'est pas recommandé de faire une chimiothérapie d'induction avant chirurgie pour le traitement d'un carcinome épidermoïde naso-sinusien **(Désaccord fort).**

Sur N

La fréquence des métastases ganglionnaires est comprise entre 6 et 22 % au moment du diagnostic (Parsons et al. 1988 ; Jiang 1991 ; Costantino 2004 ; Day 2005; Homma 2014, Ahn 2016; Dubal 2016; Paré 2017 ; Cracchiolo 2018). Le taux de récidives sous la forme de métastases ganglionnaires à distance du traitement initial en absence de traitement prophylactique variait entre 11% et 30% *versus* 0 % si un traitement prophylactique est réalisé (Homma 2014).

Parmi 73 patients traités par chirurgie et radiothérapie post-opératoire entre 1969 et 1985, 50 patients N0 sans irradiation des aires cervicales ont présenté un échec ganglionnaire dans 22 % des cas (11/50). Le taux d'échec ganglionnaire était comparable pour les T2, T3, T4. En revanche, aucun des 17 patients ayant reçu une irradiation prophylactique des aires ganglionnaires n'ont présenté d'échec ganglionnaire [Jiang 1991].

Paré et al. proposaient une irradiation prophylactique systématique des secteurs I, II et III avec une dose d'environ 52 Gray pour les patients N0.(Paré 2017).

Pour la cohorte américaine incluant 927 carcinomes épidermoïdes du sinus maxillaire , un curage cervical prophylactique chez les patients N0 réduisait le risque de décès à 5 ans pour les tumeurs T3

(p=0.047), mais pas pour les autres stades T1-T2 et T4.(Sangal 2018). Cette tendance était valable pour les tumeurs de plus de 4 cm.

R47 : Il est recommandé de faire une irradiation prophylactique des patients N0 atteints d'un carcinome épidermoïde naso-sinusien sur au moins les premiers relais ganglionnaires 1b, 2 et rétropharyngés **(Accord relatif)**.

Sur M

La présence de métastases constitue un facteur de mauvais pronostic engendrant une diminution significative de la survie spécifique (p=0.002) (Yan 2017)

t

1.7 Stratégie thérapeutique

La chirurgie est le traitement de première intention : il s'agit d'une maxillectomie plus ou moins étendue aux régions de voisinage, jusqu'à l'orbite en cas d'envahissement du contenu orbitaire et la base du crâne. En cas d'envahissement orbitaire, une équipe a proposé une chimiothérapie d'induction dans un objectif de préservation d'organe (Chen 2016), cependant la chirurgie envisagée avant la réalisation de la chimiothérapie ne devait pas être modifiée par les résultats de la chimiothérapie en termes de réponse. L'attitude concernant un envahissement orbitaire doit être discuter au cas par cas en RCP.

R51 : Il est recommandé en cas d'extension orbitaire d'un carcinome épidermoïde de discuter en RCP un traitement par chimiothérapie néoadjuvante suivi d'une radiochimiothérapie concomitante **(Désaccord fort)**.

La chirurgie peut être effectuée par un abord externe ou endoscopique sans différence significative d'efficacité et doit le plus souvent comporter des procédures de réhabilitaton : prothèse maxillo-faciale et/ou reconstruction par lambeaux de voisinage ou lambeau libre (Paré et al. 2017, Kiliç 2018).

La progression de la chirurgie endoscopique permet d'obtenir des marges de résection aussi fiables que la voie transfaciale pour les lésions classées T1 à T4a. Pour Torabi et al., cette voie d'abord n'était pas associée à une probabilité d'avoir des marges positives (Odd Ratio= 1.151 (0.9-1.6)) (Torabi 2020).

Kiliç et al ne retrouvaient pas de différence d'efficacité des voies d'abord à partir d'une population de 1483 patients. Il existait par contre une différence de mobidité en faveur de la voie endoscopique (Kiliç 2018)

Certaines petites lésions (T1) de l'infrastructure, ayant un caractère bien ou moyennement différencié à l'analyse histologique, peuvent être traitées par chirurgie seule à condition d'une résection en limites saines, au large, à distance des organes nobles de voisinage, et sous réserve d'une bonne observance du patient à une surveillance post-thérapeutique rigoureuse. Ces indications doivent être discutées au cas par cas en RCP, en tenant compte de la qualité de l'exérèse macroscopique et microscopique (avis

d'experts). On peut dans ce cas discuter une exploration chirurgicale des aires ganglionnaire, comme pour les autres tumeurs T1 de la cavité buccale (avis d'experts).

Dans tous les autres cas, une radiothérapie post-opératoire est indiquée, même si les limites d'exérèse sont jugées satisfaisantes ; la radiothérapie post-opératoire doit englober les premiers relais ganglionnaires. Il n'y a pas d'argument suffisant pour proposer une radio-chimiothérapie post-opératoire systématique, sauf lorsque la résection est jugée insuffisante à l'examen histologique définitif. Cependant, il est possible que cette association augmente les séquelles à long terme de la radiothérapie, en particulier au niveau oculaire et cérébral. Il y a, pour certains auteurs, des arguments pour proposer des champs plus étendus au niveau de la base du crâne, quand l'analyse histologique retrouve un envahissement périnerveux [Bristol 2007 ; DeMonte 2007].

Quand les tumeurs sont jugées inopérables, il est licite de proposer d'emblée une association de radio-chimiothérapie.

Certaines tumeurs sont jugées à la limite de l'opérabilité (en pratique, lorsqu'il y a un doute quant à l'envahissement des « structures à risque » : apex orbitaire, fosses infra-temporale et ptérygo-palatine, apophyse ptérygoïde et base du crâne). Il est possible de proposer une chimiothérapie première et de proposer une chirurgie large aux bons répondeurs, suivie de radio-chimiothérapie (avis d'experts).

1.8 Surveillance après traitement

Pour cette histologie, on peut utiliser les référentiels concernant les carcinomes epidermoides des VADS : tous les 3 mois pendant 2 ans, puis tous les 6 mois jusqu'à 5 ans puis une fois par an (Paré et al. 2017)

R52 : Il est recommandé après traitement d'un carcinome épidermoïde naso-sinusien de suivre les patients pendant une durée d'au moins 5 ans : 4 fois/an les deux premières années, 3 fois/an la troisième année puis 2 fois/an jusqu'à la cinquième année (Avis d'expert) **(Accord relatif)**.

Références :

Ahn PH, Mitra N, Alonso-Basanta M, Palmer JN, Adappa ND, O'Malley BW Jr, Rassekh C, Chalian A, Cohen RB, Lin A. Risk of lymph node metastasis and recommendations for elective nodal treatment in squamous cell carcinoma of the nasal cavity and maxillary sinus: a SEER analysis. Acta Oncol. 2016 Sep- Oct;55(9-10):1107-1114. doi: 10.1080/0284186X.2016.1216656.

Al-Qurayshi Z, Smith R, Walsh JE. Sinonasal Squamous Cell Carcinoma Presentation and Outcome: A National Perspective. Ann Otol Rhinol Laryngol. 2020 Nov;129(11):1049-1055. doi: 10.1177/0003489420929048.

Ansa B, Goodman M, Ward K, Kono SA, Owonikoko TK, Higgins K, Beitler JJ, Grist W, Wadsworth T, El-Deiry M, Chen AY, Khuri FR, Shin DM, Saba NF. Paranasal sinus squamous cell carcinoma incidence and survival based on Surveillance, Epidemiology, and End Results data, 1973 to 2009. Cancer. 2013 Jul 15;119(14):2602-10. doi: 10.1002/cncr.28108.

Batsakis JG, Suarez P. Schneiderian papillomas and carcinomas: a review. *Adv Anat Pathol*. 2001;8:53-64.

Bishop JA, Andreasen S, Hang JF, Bullock MJ, Chen TY, Franchi A, Garcia JJ, Gnepp DR, Gomez-Fernandez CR, Ihrler S, Kuo YJ, Lewis JS Jr, Magliocca KR, Pambuccian S, Sandison A, Uro-Coste E, Stelow E, Kiss K, Westra WH.Bishop JA, et al. HPV-related Multiphenotypic Sinonasal Carcinoma: An Expanded Series of 49 Cases of the Tumor Formerly Known as HPV-related Carcinoma With Adenoid Cystic Carcinoma-like Features. Am J Surg Pathol. 2017 (12):1690-1701

Bridger GP, Kwok B, et al. Craniofacial resection for paranasal sinus cancers. *Head and Neck* 2000;22(8):772-80.

Bristol IJ, Ahamad A, Garden AS, Morrison WH, Hanna EY, Papadimitrakopoulou VA, et al. Postoperative Radiotherapy for Maxillary Sinus Cancer: Long-Term Outcomes and Toxicities of Treatment. *International Journal of Radiation Oncology Biology Physics* 2007;68(3):719-30.

Chen NX, Chen L, Wang JL, Wang JY, Yan F, Ma L, Zhang XX. A clinical study of multimodal treatment for orbital organ preservation in locally advanced squamous cell carcinoma of the nasal cavity and paranasal sinus. Jpn J Clin Oncol. 2016 Aug;46(8):727-34. doi: 10.1093/jjco/hyw064.

Choi JW, Kim SG, Kim YM, Yoon YH, Kim AY, Rha KS. Clinical and histologic features of inverted papilloma-associated malignancy. Eur Arch Otorhinolaryngol. 2012 Nov;269(11):2349-54.

Cooper JS, Pajak TF, Forastiere AA, Jacobs J, Campbell BH, Saxman SB, Kish JA, Kim HE, Cmelak AJ, Rotman M, Machtay M, Ensley JF, Chao KS, Schultz CJ, Lee N, Fu KK; Radiation Therapy Oncology Group 9501/Intergroup. Postoperative concurrent radiotherapy and chemotherapy for high-risk squamous-cell carcinoma of the head and neck. N Engl J Med. 2004;350(19):1937-44.

Costantino PD, Murphy MR, Moche JA. Cancer of the nasal vestibule, nasal cavity and paranasal sinus. Surgical management. In: *Head and Neck Cancer*. A multidisciplinary approach, 2004. Harrisson LB, Session RB, Hong WK.

Cracchiolo JR, Patel K, Migliacci JC, Morris LT, Ganly I, Roman BR, McBride SM, Tabar VS, Cohen MA. Factors associated with a primary surgical approach for sinonasal squamous cell carcinoma. J Surg Oncol. 2018 Mar;117(4):756-764. doi:
10.1002/jso.24923.

Daele JJ, Vander Poorten V, Rombaux P, Hamoir M. Cancer of the nasal vestibule, nasal cavity and paranasal sinuses. B-ENT. 2005;Suppl 1:87-94.

D'Angelo AJ Jr, Marlowe A, Marlowe FI, McFarland M. Inverted papilloma of the nose and paranasal sinuses in children. Ear Nose Throat J. 1992;71(6):264-6.

Day TA, Beas RA, Schlosser RJ, Woodworth BA, Barredo J, Sharma AK, et al. Management of paranasal sinus malignancy. *Current Treatment Options in Oncology* 2005;6(1):3-18.

DeMonte F, Hanna E. Transmaxillary exploration of the intracranial portion of the maxillary nerve in malignant perineural disease: Technical note. Journal of Neurosurgery 2007;107(3):672-7.

d'Errico A, Zajacova J, Cacciatore A, Alfonzo S, Beatrice F, Ricceri F, Valente G. Exposure to occupational hazards and risk of sinonasal epithelial cancer: results from an extended Italian case-control study. Occup Environ Med. 2020 Oct 28:oemed-2020-106738

Dubal PM, Bhojwani A, Patel TD, Zuckerman O, Baredes S, Liu JK, Eloy JA. Squamous cell carcinoma of the maxillary sinus: A population-based analysis. Laryngoscope. 2016 Feb;126(2):399-404. doi: 10.1002/lary.25601.

Dulguerov P, Allal AS. Nasal and paranasal sinus carcinoma: How can we continue to make progress? *Current Opinion in Otolaryngology and Head and Neck Surgery* 2006;14(2):67-72.

Farber NI, Povolotskiy R, Bavier RD, Riccardi J, Eloy JA, Hsueh WD. Impact of palliative treatment on survival in sinonasal malignancies. Int Forum Allergy Rhinol. 2019 Dec;9(12):1499-1507. doi: 10.1002/alr.22432.

Gotte K, Ganssmann S, et al. Dual FISH analysis of benign and malignant tumors of the salivary glands and paranasal sinuses. Oncol Rep. 2005;14(5):1103-7.

Hanna EY, Cardenas AD, DeMonte F, Roberts D, Kupferman M, Weber R, Rosenthal D, Kies M. Induction chemotherapy for advanced squamous cell carcinoma of the paranasal sinuses. Arch Otolaryngol Head Neck Surg. 2011 Jan;137(1):78-81.

Hirakawa H, Hanai N, Ozawa T, Suzuki H, Nishikawa D, Matayoshi S, Suzuki M, Hasegawa Y. Prognostic impact of pathological response to neoadjuvant chemotherapy followed by definitive surgery in sinonasal squamous cell carcinoma. Head Neck. 2016 Apr;38 Suppl 1:E1305-11.

Homma A, Hayashi R, Matsuura K, Kato K, Kawabata K, Monden N, Hasegawa Y, Onitsuka T, Fujimoto Y, Iwae S, Okami K, Matsuzuka T, Yoshino K, Nibu K, Kato T, Nishino H, Asakage T, Ota I, Kitamura M, Kubota A, Ueda T, Ikebuchi K, Watanabe A, Fujii M. Lymph node metastasis in t4 maxillary sinus squamous cell carcinoma: incidence and treatment outcome. Ann Surg Oncol. 2014 May;21(5):1706-10. doi: 10.1245/s10434-014-3544-6.

Hoppe BS, Nelson CJ, Gomez DR, Stegman LD, Wu AJ, Wolden SL, Pfister DG, Zelefsky MJ, Shah JP, Kraus DH, Lee NY. Unresectable carcinoma of the paranasal sinuses: outcomes and toxicities. Int J Radiat Oncol Biol Phys. 2008;72(3):763-9.

Huguenin P, Beer KT, Allal A, Rufibach K, Friedli C, Davis JB, Pestalozzi B, Schmid S, Thöni A, Ozsahin M, Bernier J, Töpfer M, Kann R, Meier UR, Thum P, Bieri S, Notter M, Lombriser N, Glanzmann C. Concomitant cisplatin significantly improves locoregional control in advanced head and neck cancers treated with hyperfractionated radiotherapy. J Clin Oncol. 2004 Dec 1;22(23):4665-73.

Jafari A, Shen SA, Qualliotine JR, Orosco RK, Califano JA, DeConde AS. Impact of margin status on survival after surgery for sinonasal squamous cell carcinoma. Int Forum Allergy Rhinol. 2019 Oct;9(10):1205-1211. doi: 10.1002/alr.22415.

Jiang GL, Ang KK, Peters LJ, et al. Maxillary sinus carcinoma: natural history and results of post-operative radiotherapy. *Radiother Oncol.* 1991;21:193-200.

Kano S, Hayashi R, Homma A, Matsuura K, Kato K, Kawabata K, Monden N, Hasegawa Y, Onitsuka T, Fujimoto Y, Iwae S, Okami K, Matsuzuka T, Yoshino K, Fujii M. Effect of local extension sites on survival in locally advanced maxillary sinus cancer. Head Neck. 2014 Nov;36(11):1567-72. doi: 10.1002/hed.23483.

Karligkiotis, Apostolos et al. 2016. « Survival Outcomes after Endoscopic Resection for Sinonasal Squamous Cell Carcinoma Arising on Inverted Papilloma: Endoscopic Management of SCC Arising on Inverted Papilloma ». Head & Neck 38(11): 1604-14.

Katori H, Nozawa A, Tsukuda M. Histopathological parameters of recurrence and malignant transformation in sinonasal inverted papilloma. *Acta Oto-Laryngologica* 2006;126(2):214-8.

Keberle M, Tschammler A, Hahn D. Single-bolus technique for spiral CT of laryngopharyngeal squamous cell carcinoma: comparison of different contrast material volumes, flow rates, and start delays. *Radiology* 2002;224(1):171-6.

Kılıç S, Kılıç SS, Baredes S, Chan Woo Park R, Mahmoud O, Suh JD, Gray ST, Eloy JA. Comparison of endoscopic and open resection of sinonasal squamous cell carcinoma: a propensity score-matched analysis of 652 patients. Int Forum Allergy Rhinol. 2018 Mar;8(3):421-434. doi: 10.1002/alr.22040.

Kuo P, Torabi SJ, Kraus D, Judson BL. Survival Outcomes for Induction vs Adjuvant Chemotherapy in Squamous Cell Carcinoma of the Maxillary Sinus. Otolaryngol Head Neck Surg. 2019 Apr;160(4):658-663. doi: 10.1177/0194599818804777.

Le QT, Fu KK, Kaplan M, Terris DJ, Fee WE, Goffinet DR. Treatment of maxillary sinus carcinoma: a comparison of the 1997 and 1977 American Joint Committee on cancer staging systems. Cancer. 1999 Nov 1;86(9):1700-11.

Lee F, Ogura JH. Maxillary sinus carcinoma. *Laryngoscope* 1981;91:133-9.

Lesperance MM, Esclamado RM. Squamous cell carcinoma arising in inverted papilloma. *Laryngoscope* 1995;105(2):178-83.

Lewis JS Jr, Westra WH, Thompson LD, Barnes L, Cardesa A, Hunt JL, Williams MD, Slootweg PJ, Triantafyllou A, Woolgar JA, Devaney KO, Rinaldo A, Ferlito A. The sinonasal tract: another potential "hot spot" for carcinomas with transcriptionally-active human papillomavirus. Head Neck Pathol. 2014;8(3):241-9.

Li R, Tian S, Lin L, Liu Q, Wang S. Comparative outcome of surgical and nonsurgical therapy for T4bN0M0 sinonasal squamous cell carcinomas. Eur Arch Otorhinolaryngol. 2019 Nov;276(11):3113-3122. doi: 10.1007/s00405-019-05601-7.

Liang QZ, Li DZ, Wang XL, Huang H, Xu ZG, Wu YH. Survival Outcome of Squamous Cell Carcinoma Arising from Sinonasal Inverted Papilloma. Chin Med J (Engl). 2015 Sep 20;128(18):2457-61. doi: 10.4103/0366-6999.164929.

Lobo BC, D'Anza B, Farlow JL, Tang D, Woodard TD, Ting JY, Sindwani R. Outcomes of sinonasal squamous cell carcinoma with and without association of inverted papilloma: A multi-institutional analysis. Am J Rhinol Allergy. 2017 Sep 1;31(5):305-309. doi: 10.2500/ajra.2017.31.4470.

McKay, Shawn P. et al. 2007. « Cell Carcinoma of the Paranasal Sinuses and Skull Base ». American Journal of Otolaryngology 28(5): 294-301.

Mendenhall WM, Hinerman RW, Malyapa RS, Werning JW, Amdur RJ, Villaret DB, Mendenhall NP. Inverted papilloma of the nasal cavity and paranasal sinuses. Am J Clin Oncol. 2007 Oct;30(5):560-3.

Nygren A, Kiss K, von Buchwald C, Bilde A. Rate of recurrence and malignant transformation in 88 cases with inverted papilloma between 1998-2008. Acta Otolaryngol. 2016;136(3):333-6. doi: 10.3109/00016489.2015.1116123.

Oliver JR, Lieberman SM, Tam MM, Liu CZ, Li Z, Hu KS, Morris LGT, Givi B. Human papillomavirus and survival of patients with sinonasal squamous cell carcinoma. Cancer. 2020 Apr 1;126(7):1413-1423. doi: 10.1002/cncr.32679.

Paré A, Blanchard P, Rosellini S, Aupérin A, Gorphe P, Casiraghi O, Temam S, Bidault F, Page P, Kolb F, Janot F, Moya Plana A. Outcomes of multimodal management for sinonasal squamous cell carcinoma. J Craniomaxillofac Surg. 2017 Aug;45(8):1124-1132. doi: 10.1016/j.jcms.2017.05.006.

Parsons JT, Mendenhall WM, Mancuso AA, Cassisi NJ, Million RR. Malignant tumors of the nasal cavity and ethmoid and sphenoid sinuses. Int J Radiat Oncol Biol Phys. 1988;14:11-22.

Pearson BW. The surgical anatomy of maxillectomy. *Surg Clin North Am.* 1977;57:701-21

Petit P, Vivarrat-Perrin L, Champsaur P, Juhan V, Chagnaud C, Vidal V, Gaubert JY, Bartoli JM, Dessi P, Zanaret M, Moulin G. Radiological follow-up of inverted papilloma. *Eur Radiol.* 2000;10(7):1184-9.

Pignon JP, le Maître A, Bourhis J; MACH-NC Collaborative Group. Meta-Analyses of Chemotherapy in Head and Neck Cancer (MACH-NC): an update. Int J Radiat Oncol Biol Phys. 2007;69(2 Suppl):S112-4.

Sakashita T, Hayashi R, Homma A, Matsuura K, Kato K, Kawabata K, Monden N, Hasegawa Y, Onitsuka T, Fujimoto Y, Iwae S, Okami K, Matsuzuka T, Yoshino K, Fujii M. Multi-institutional retrospective study for the evaluation of ocular function-preservation rates in maxillary sinus squamous cell carcinomas with orbital invasion. Head Neck. 2015 Apr;37(4):537-42. doi: 10.1002/hed.23639.

Sangal NR, Lee YJ, Brady JS, Patel TD, Eloy JA, Baredes S, Park RCW. The role of elective neck dissection in the treatment of maxillary sinus squamous cell carcinoma. Laryngoscope. 2018 Aug;128(8):1835-1841. doi: 10.1002/lary.27009.

Sanghvi S, Khan MN, Patel NR, Yeldandi S, Baredes S, Eloy JA. Epidemiology of sinonasal squamous cell carcinoma: a comprehensive analysis of 4994 patients. Laryngoscope. 2014 Jan;124(1):76-83. doi: 10.1002/lary.24264.

St-Pierre S, Baker SR. Squamous cell carcinoma of the maxillary sinus: analysis of 66 cases. *Head Neck Surg.* 1983;5:508-13.

Thariat J, Hourseau M, Baglin AC, Digue L, Vulquin N, Badoual C, Baujat B, Janot F, Ferrand FR, Barry B. Diagnostic and treatment pitfalls and guidelines for variants of squamous cell carcinomas of the head and neck: on behalf of the REFCOR. Bull Cancer. 2019 Apr;106(4):395-403.

Torabi SJ, Spock T, Cardoso B, Chao J, Morse E, Manes RP, Judson BL. Margins in Sinonasal Squamous Cell Carcinoma: Predictors, Outcomes, and the Endoscopic Approach. Laryngoscope. 2020 Jun;130(6):E388-E396. doi: 10.1002/lary.28315.

Unsal AA, Dubal PM, Patel TD, Vazquez A, Baredes S, Liu JK, Eloy JA. Squamous cell carcinoma of the nasal cavity: A population-based analysis. Laryngoscope. 2016 Mar;126(3):560-5.

Vermorken JB, Remenar E, Van Herpen C, et al. Cisplatin, Fluorouracil, and Docetaxel in unresectable Head and Neck cancer. *N Engl J Med* 2007;357:1695-704.

Waldron JN, O'Sullivan B, Gullane P, et al. Carcinoma of the maxillary antrum : a retrospective analysis of 110 cases. *Radiother Oncol.* 2000;57:167-73.

Yan CH, Newman JG, Kennedy DW, Palmer JN, Adappa ND. Clinical outcomes of sinonasal squamous cell carcinomas based on tumor etiology. Int Forum Allergy Rhinol. 2017 May;7(5):508-513. doi: 10.1002/alr.21899.

Yasumatsu R, Nakashima T, Sato M, Nakano T, Kogo R, Hashimoto K, Sawatsubashi M, Nakagawa T. Clinical management of squamous cell carcinoma associated with sinonasal inverted papilloma. Auris Nasus Larynx. 2017 Feb;44(1):98-103. doi: 10.1016/j.anl.2016.04.004.

Yu, Huan-Xin, et Gang Liu. 2014. « Malignant Transformation of Sinonasal Inverted Papilloma: A Retrospective Analysis of 32 Cases ». Oncology Letters 8(6): 2637-41.

VI. LES MELANOMES MUQUEUX NASO-SINUSIENS (MMNS)

6.1 Généralités - Epidémiologie

Incidence

Le mélanome muqueux cervico-facial (MM) est une tumeur rare dont l'incidence est comprise entre 0,5 et 2 cas /an par millions d'individus (Chang 1998, Gal 2011, Chiu 1996, Bradley 2006).
Un mélanome malin se développe à partir des mélanocytes issus des cellules de la crête neurale. On retrouve des mélanocytes dans les muqueuses chez 20% des individus dans la population générale (Mihajlovic 2012). Un mélanome muqueux (MM) peut ainsi apparaître dans des muqueuses de la région cervico-faciale telles que les fosses nasales, le pharynx, le larynx, l'arbre trachéo-bronchique et l'œsophage.
Le MM représente entre 0,7 et 4,3 % de tous les mélanomes (Jemal et al 2008). Dans le rapport « *National Cancer Database* » qui étudia plus de 84.000 mélanomes entre 1985 et 1994, seulement 1,3 % étaient des mélanomes muqueux, avec 55 % de MM cervico-faciaux, ces derniers pesant au total 0,03 % de l'ensemble des cancers (Chang et al. 1998). Les MM se situent préférentiellement au niveau de la tête et du cou (55 % des cas), des muqueuses ano-rectales (23,8 %), vaginales (18 %) et plus rarement urinaires (2,8 %) (Chang et al 1998, Jethanamest et al 2011, McLaughlin et al 2005). Les localisations ORL les plus fréquentes sont naso-sinusiennes et buccales (palais) (Lund et al 2012). Dans la base de données REFCOR en mars 2019, 7104 patients étaient inclus, 4 % de cette population étaient des MM principalement des localisations naso-sinusiennes.
Si l'incidence du mélanome cutané est en forte progression, celle du MM progresserait plus lentement et principalement pour les formes localisées aux fosses nasales et chez les femmes de phototype clair de 55 à 80 ans (Jangard et al 2013, Marcus et al 2012). Il existe une variabilité inter-ethnique : chez les sujets caucasiens, les mélanomes muqueux représentent 1,2 % de tous les mélanomes contre 9,8 % dans la population noire (Chang et al 1998, McLaughlin et al 2005). La plus forte prévalence est néanmoins retrouvée dans la population japonaise avec une forte proportion de MM de la cavité buccale, représentant 8 à 14 % de l'ensemble des mélanomes malins (Ohsumi 1977 et Batsakis et al 1982).

Physiopathologie

Les mélanomes muqueux toutes localisations confondues ne semblent pas avoir les mêmes profils génétiques que le mélanome cutané [Furney 2013]. L'analyse rétrospective de 32 MMNS retrouvait 22% de mutation NRAS et 12,5% de mutations KIT mais aucune BRAF [Turri-Zanoni 2013]. Dans une autre étude incluant 56 MMNS, les mutations KIT et BRAF étaient retrouvées dans 4% des cas et dans 14% des cas pour NRAS [Zebary 2013]. A partir d'une analyse rétrospective de 66 patients atteints de MMNS, 27 (41%) avaient une mutation : NRAS (20 patients, 30 %), BRAF, KIT et TP53 respectivement 5 (8%), 3 (5%) et 2 (3%). Ces mutations n'étaient pas associées. Il n'y avait pas de différences statistiques sur l'âge, le sexe, la consommation tabagique, le site tumoral, le stade T et N, l'index mitotique, le sous-type histologique, l'envahissement osseux et le traitement. Il n'y avait pas de

différence de survies. Il y avait par contre une différence statistique pour les tumeurs enlevées avec des marges saines versus des marges positives. [Amit 2017]. Lian et al retrouvaient 5,5% de mutation cKit et 12 % de mutations BRAF sur 164 MMNS sans différence statistique avec les autres localisations de MM sur le reste des voies aériennes et digestives [Lian 2017]. Il n'était pas spécifié dans cette étude descriptive rétrospective si les mutations avaient ou pas un intérêt pronostique.
Le séquençage complet du génome d'une cohorte de MM a montré des résultats très différents de ceux constatés pour les mélanomes cutanés. Ainsi, le profil moléculaire des MM diffère de celui connu induit par l'exposition chronique aux UV, avec de très rares mutations NRAS et BRAF mais des mutations récurrentes de SF3B1 et des co-mutations NF1/KIT (Hayward NK et al., 2017 ; Hintzsche et al., 2017). Le Tableau 18 synthètise les pourcentages de mutations NRAS, Kit, BRAF et TP53 retrouvées dans les MM naso-sinusiens.
Enfin, les mélanomes cutanés présentent une charge mutationnelle très élevée à 86495 SNVs (single nucleotid variants) par tumeur, résultant de l'exposition chronique aux UVA et UVB, contrairement aux MM dont la charge mutationnelle est faible avec 8193 SNVs par tumeur (Furney 2013 ; Furney 2014).

Tableau 18 : pourcentage des mutations NRAS, Kit, BRAF et TP53 retrouvées dans les mélanomes muqueux naso-sinusiens

AUTEURS	N	NRAS (%)	KIT (%)	BRAF (%)	TP53 (%)
Turri-Zanoni 2013	32	22	12,5	0	
Zebary 2013	56	14	4	4	
Amit 2017	66	30	8	5	3
Lian 2017	164		5,5	12	

Age de survenue. Sex ratio.

L'âge moyen au moment du diagnostic est entre 60 et 70 ans [Jethanamest 2011, Gru 2014, Thompson 2003, Konuthula 2017, Moya-Plana 2019]. Le sex-ratio est proche de 1.

Facteurs de risque

Aucun facteur de risque n'a été identifié dans la littérature

6.2 Diagnostic clinique

Les mélanomes muqueux nasos-sinusiens (MMNS) se révèlent généralement par des symptômes chroniques, aspécifiques, le plus souvent unilatéraux à type d'épistaxis, de rhinorrhée, d'obstruction nasale, de douleurs, d'œdème de l'hémiface. Des complications locales peuvent être observées par envahissement de l'orbite, des tissus mous pré-maxillaires ou de la base du crâne.
L'analyse rétrospective REFCOR de 314 MM retrouvait 58,2 % de localisations dans les fosses nasales, 14,5 % dans les sinus et 14,3 % dans la cavité orale [Moya-Plana 2019]. L'analyse descriptive

rétrospective de 686 MMNS issus de la base de données nationale du cancer américaine a montré que les fosses nasales étaient le site privilégié (74%) suivi du sinus maxillaire (12 %), de l'ethmoïde (5 %), du sinus sphénoïdal (3 %) et du sinus frontal [Farber 2019]. Dans les fosses nasales les sites d'origine les plus fréquents sont la partie antérieure de la cloison, le cornet moyen et le cornet inférieur.

On notera que la mise en évidence souvent tardive de ces tumeurs, alors localement avancées, peut compliquer l'identification exacte du point de départ tumoral.

Des formes multifocales de MMNS, sous la forme de taches mélaniques muqueuses ou sous-muqueuses à distance du site d'origine peuvent être retrouvées jusqu'à 30% des cas. [Stanimirov Rossi 2015].

La grande majorité des MMNS sont au diagnostic N0M0 : 4 à 17 % des patients présentent une atteinte ganglionnaire au diagnostic et environ 10 à 13 % des métastases à distance [Manolidis 1997 ; Barnes 2005 ; Konuthula 2017 ; Farber 2019 ; Low 2019 ; Moya-Plana 2019]. Certains auteurs s'accordent pour dire que l'extension à distance de ces MMNS se fait dans un premier temps par voie hématogène et seulement dans un second temps par voie lymphatique [Roth TN 2010].

Dans l'étude REFCOR, les formes orales avaient plus de métastases ganglionnaires et à distance que les formes naso-sinusiennes au moment du diagnostic (35 vs 9,1 % et 19,5 vs 9,5 %) [Moya-Plana 2019]. Il n'y avait pas de corrélation entre le statut ganglionnaire N+ et le stade T. De même Sun et al retrouvaient au moment du diagnostic plus de métastases ganglionnaires dans les formes orales (59%) que dans les formes naso-sinusiennes (4%) [Sun 2017].

Sur 328 patients atteints de MM de la tête et du cou il y avait 8,6% de métastases ganglionnaires au moment du diagnostic, 4,7% unique et 3,9% multiples [Low 2019]. Les secteurs I et II étaient les plus atteints suivis du secteur IV et de l'espace rétropharyngé [Amit 2018 ; Low 2019].

Au cours de la maladie, incluant les localisations naso-sinusiennes, 10 à 30% de ces patients développeront une atteinte ganglionnaire et 40 à 50% des métastases à distance (poumon, cerveau, os, foie) [Manolidis 1997, Samstein 2016, Liu 2017, Amit 2018, Caspers 2018]. Environ 25 % des patients présentent une récidive multisite (Liu 2017). Le délai médian de récidive locale, régionale et à distance est de 13, 14 et 8 mois (Liu 2017)

Un examen clinique ORL complet est donc nécessaire pour la réalisation du bilan d'extension. Celui-ci doit comprendre une nasofibroscopie des voies aérodigestives supérieures (VADS), l'évaluation des aires ganglionnaires cervicales et un examen neurologique (notamment des paires crâniennes). De plus, un examen dermatologique complet est indiqué afin de rechercher un éventuel mélanome primitif cutané dont la localisation naso-sinusienne ne serait qu'une métastase.

R53 : Il est recommandé pour les MM de la tête et du cou d'avoir un bilan d'extension systématique régional et à distance en raison des formes N+ et M+ fréquentes lors du diagnostic **(Accord fort)**.

6.3 Localisation et imagerie

Une TDM cervico-faciale avec injection et une IRM cervico-faciale injectée permettent d'évaluer l'extension loco-régionale de la lésion et son éventuelle opérabilité. La tumeur se présente comme une tumeur agressive avec fréquemment des signes d'ostéolyse.

En IRM, les MMNS semblent présenter une faible intensité de signal sur les images pondérées T2 avec un rehaussement en T1 sans produit de contraste du fait des propriétés magnétiques de la mélanine (Yoshioka et al. 1998). Néanmoins cet aspect est aspécifique et peut se retrouver dans d'autres types tumoraux (angiosarcome, carcinome adénoïde kystique, neuroblastome olfactif) (Kim et al. 2000)**.**

Concernant le bilan d'extension régional et à distance, un PET-scanner ou une TDM 4 étages est indispensable (Pfister et al 2013).

Une étude rétrospective sur 19 mélanomes muqueux lors du bilan d'extension initial ou lors d'un suivi a montré une sensibilité globale de 92,5%, une spécificité de 100 %, une valeur prédictive positive de 100 % et une valeur prédictive négative de 94,7% concernant le site tumoral, les métastases ganglionnaires et à distance [Agrawal 2017].
Une étude comparant 24 MM versus 32 M cutanés retrouvait une positivité de l'examen de 100 % dans les deux bras avec comme marqueur pronostique la SUVmax pour les MM [Seban 2020]
Pour 10 mélanomes muqueux ayant eu 34 examens, les valeurs de SUVmax variaient entre 2,3 et 12 avec une moyenne de 5,44 lors du bilan initial ou du suivi [Haerle 2012]
A partir de 78 mélanomes muqueux, Samstein et al ont montré que les PET-scanners avaient une SUV>4 de 64% en pré-opératoire – 45% 4 à 6 semaines après la chirurgie et 37% lorsqu'ils étaient réalisés 10 à 12 semaines après la radiothérapie (médiane respective 8,05 – 4,6 et 5,55). Pour les PET-scanners post-protocole thérapeutique, une SUV<4 était associée avec une meilleure survie globale, spécifique et locale sans récidive locale. La médiane de survie spécifique était de 56 mois avec un examen négatif et de 14 avec un examen positif [Samstein 2016].

Le bilan d'extension local comprend un scanner et une IRM du massif facial et de la base du crâne. Le bilan d'extension régional et à distance comprend un PET-scanner systématique et une IRM cérébrale au cas par cas.

R54 : La TEP-scanner au 18-FDG est l'examen de référence pour réaliser le bilan d'extension régional et à distance des MM de la tête et du cou **(Accord fort)**.

6.4 Anatomie pathologique

Code ICD-O 8720/3

6.4.1 Terminologie, synonymes

Mélanome, mélanome malin muqueux, mélanome muqueux primitif de la tête et du cou.
En anglais: *melanoma, mucosal melanoma, primary mucosal melanoma of head and neck*.

6.4.2 Eléments du diagnostic positif et histologique

Macroscopiquement, la coloration varie en fonction de la quantité de mélanine produite.
En microscopie, on observe des plages de cellules peu cohésives, parfois dissociées par des foyers hémorragiques ou remaniées par de la nécrose. Les cellules sont généralement grandes à l'aspect irrégulier et polyploïde, avec un ratio nucléo-cytoplasmique très élevé. Les mitoses sont fréquentes. Une invasion vasculaire et un neurotropisme sont identifiés dans près de 40% des cas. La présence de pigment mélanique au sein des cellules tumorales et/ou des macrophages est très variable, rendant le diagnostic difficile dans les formes achromiques (10 à 25% des MM) (Prasad 2001 - 2003 ; Guevara-Canales 2012). Il existe un polymorphisme architectural : compact, alvéolaire, fusiforme et storiforme, périvasculaire, plus rarement papillaire ; forme desmoplastique et un polymorphisme cellulaire : cellules de type épithélioïde, fusiformes, à petites cellules rondes, indifférenciées.
La réalisation d'une immunohistochimie est indispensable. On utilise classiquement 3 marqueurs mélanocytaires très spécifiques : la protéine S100, l'HMB-45 et la Melan-A. La protéine S100 peut cependant avoir une expression variable dans les MMNS et le marqueur SOX10 s'avère alors utile pour les cas de diagnostic difficile (Liu 2012, Xu 2020). Par ailleurs, le marqueur SOX10 semble utile en cas de difficultés diagnostiques (Liu 2012)**.** Les marqueurs anti-cytokératines, lymphoïdes et neuroendocrines (chromogranine A, synaptophysine, CD56) sont généralement négatifs (Banerjee 2000).
Les diagnostics différentiels (carcinome neuroendocrine, SNUC, neuroblastome olfactif, sarcome, lymphome…) sont nombreux, notamment en cas de tumeur achromique et/ou ulcérée. L'immunohistochimie est alors incontournable. Une localisation métastatique à la sphère ORL d'un mélanome cutané doit toujours être exclue. La présence de mélanocytes atypiques au niveau intra-épithélial simplifie l'orientation diagnostique vers un mélanome muqueux primaire (Barnes et al. 2005).

6.5 Classification TNM

Plusieurs classifications à but pronostique ont été définies pour les mélanomes muqueux.

Celle de Ballantyne (Ballantyne 1970) se compose de 3 stades : localisé (Stade I) ; diffusion régionale ganglionnaire (Stade II) ; métastases à distance (Stade III). Simple d'utilisation, elle ne prend pas en compte la profondeur d'invasion tumorale et le degré d'extension locale en mettant en avant essentiellement les extensions à distance ganglionnaires et viscérales, peu fréquentes au diagnostic dans les MM.

Prasad et al. (Prasad 2004) ont proposé une version modifiée. La classification de Ballantyne/Prasad distingue 3 sous-groupes anatomopathologiques au sein du stade I : stade IA correspondant à celui des mélanomes in situ (sans envahissement ou avec micro-invasion), stade IB si franchissement de la lamina propria et IC en cas d'invasion des tissus profonds (muscle squelettique, os, cartilage, etc.). Cette stadification, cependant, ne peut être déterminée qu'après résection chirurgicale et non en pré-thérapeutique.

L'AJCC a établi en 2009 dans sa 7e édition (Edge 2010) une classification TNM des MMNS. Le MM est ici considéré comme une maladie agressive. Les stades débutants T1, T2 et stades I, II sont ainsi abandonnés, la classification débutant d'emblée au stade T3 (stade III).

Enfin, la classification TNM des carcinomes de la cavité nasale et des sinus (AJCC 6e édition) n'est pas spécifique des MMNS, mais est néanmoins de plus en plus utilisée (Sobin et al. 2011). Plusieurs études lui accordent, en effet, une bonne valeur pronostique pour les MMNS (Houette et al. 2016 ; Michel et al. 2014 ; Moreno et al. 2010, Moya-Plana et al. 2019).

Tableau 19 : classification des MM de Ballantyne et Prasad (2004)

Stade	Présentation clinique	
I	N'importe quel T N0 M0	1 : in situ 2 : franchissement de la lamina propria 3 : invasion des tissus profonds
II	N'importe quel T N+ M0	
III	N'importe quel T et N M+	

Tableau 20 : classification TNM de 2009 des MM.

Stade	Description
T1, T2	Non utilisés pour le mélanome muqueux
T3	Tumeur limitée à l'épithélium et/ou la sous-muqueuse (maladie muqueuse)
T4a	Tumeur envahissant les tissus mous profonds, le cartilage, l'os ou la peau sous-jacente
T4b	Tumeur envahissant l'une des structures suivantes : cerveau, dure-mère, base du crâne, paires crâniennes (IX,X,XI,XII), espace masticateur, artère carotide, espace prévertébral, structures médiastinales
Nx Ganglions lymphatiques non évaluables N0 Pas d'adénopathie métastatique N1 Métastase ganglionnaire	

6.6 Facteurs pronostiques

Le pronostic très sévère reste avant tout lié au risque métastatique à distance.

6.6.1 Facteurs liés à la clinique

Le stade de diagnostic, relativement précoce pour les tumeurs nasales, est souvent plus tardif pour les localisations sinusiennes, ce qui explique probablement le pronostic différent de ces deux localisations contiguës, moins bon pour les tumeurs d'origine sinusienne. Pour Schmidt et al, les localisations sinusiennes avaient un moins bon pronostic que les localisations nasales et que les autres localisations (orales, nasopharyngées et oropharyngées) : la survie à 5 ans était respectivement de 18,4 – 25,9 et 38,7 % [Schmidt 2017] (np4).

Dans la même étude, l'âge était un facteur de mauvais pronostic (Hazard ratio=1,02/an, IC 95%=1,02-1,03, p<0,01) [Schmidt 2017] (np4). A l'inverse, à partir de 314 MM naso-sinusiens et oraux, il n'y avait pas de relation entre la survie globale et la survie sans récidive avec l'âge, le sexe et le caractère

multifocal [Moya-Plana 2019] (np4). Caspers et al retrouvaient le caractère multifocal comme élément de mauvais pronostic (Caspers 2018)

6.6.2 Facteurs liés à l'histologie

L'étude de Prasad (Prasad 2003) a permis l'identification de facteurs histologiques prédictifs de la survie pour le groupe des mélanomes muqueux de stade I, (N0M0) :
Le « *staging* » histologique en 3 niveaux a été retrouvé comme facteur significatif et indépendant.

- niveau 1 : lésion *in situ* ou micro invasive
- niveau 2 : atteinte du chorion
- niveau 3 : infiltration des plans profonds (muscles, os, cartilage)

Cette même équipe décrit deux présentations architecturales péjoratives qui sont :
L'architecture pseudo-papillaire : lorsque les amas cellulaires tumoraux forment un aspect de papilles autour des vaisseaux.
Et l'architecture sarcomatoïde : lorsque l'agencement cellulaire évoque un sarcome pléomorphe de haut grade.

La présence de l'une de ces présentations ou de cellules indifférenciées était statistiquement corrélée à un faible taux de survie spécifique ($p<0,05$).

Néanmoins, en analyse multivariée, seul le niveau d'invasion demeurait un facteur prédictif indépendant de survie ($p=0,03$).

Trois facteurs pronostics d'évolution défavorable étaient retrouvés (habituellement associés ; pas de valeur prédictive indépendante) :

- invasion vasculaire,
- nécrose,
- polymorphisme cytologique de la population cellulaire (c'est à dire associant > 25 % de cellules épithélioïdes, > 25 % de cellules fusiformes et souvent présence de cellules géantes et noyaux monstrueux).

6.6.3 Facteurs liés au stade TNM

A partir de 1368 MM, le statut N+ et le stade T4b apparaissaient comme des facteurs indépendants de dégradation de la survie en analyse uni et multivariée [Schmidt 2017] (np4).

A propos de 314 MM naso-sinusiens et oraux, il n'y avait pas de relation entre la survie globale et la survie sans récidive avec le statut N+. Par contre en analyse uni et multivariée, le site tumoral initial et le stade UICC étaient deux facteurs de mauvais pronostic [Moya-Plana 2019] (np4).

Le tableau 21 regroupe les différents facteurs pronostiques étudiés dans la littérature avec parfois des résultats contradictoires.

Tableau 21 : synthèse des facteurs de mauvais pronostic des MM naso-sinusiens en analyse multivariée.

AUTEURS	Age	Localisation sinusienne vs nasale	Caractère multifocal	Stade T	Statut N+	Marges +	Chimio néoadjuvante
Stanimirov Rossi 2015			+				
Kirchoff 2016	+			+			+
Liu 2017				+	+		
Schmidt 2017	+	+					
Koruthula 2017		+			+		
Sun 2017				+	+		
Sayed 2017						-	
Caspers 2018	-		-			+	
Low 2019	+	+		+	+		
Amit 2018					-		
Lundberg 2019				+	+		
Moya-Plana 2019	-	+	-	+	-		
TOTAL	**?**	**+**	**?**	**+**	**?**	**-**	**+**

6.6.4 Facteurs liés au traitement (résultats)

Sur T

Il n'y a pas été retrouvé dans la littérature d'étude prospective, randomisée ou non, permettant de comparer les différentes prises en charge thérapeutiques.

Quelle que soit la prise en charge thérapeutique, le pronostic de la maladie est sévère avec des taux de survie à 5 ans entre 21 et 45% selon les études (Tableau 22).

Tableau 22 : taux de survie globale et sans récidive à 5 ans pour les études ayant une population de plus de 50 patients atteints de MM naso-sinusiens. S= surgery ; S+R=surgery + radiotherapy

AUTEURS	N	Protocoles thérapeutiques principaux	Suivi moyen (mois)	Survie globale à 5 ans	Survie sans récidive à 5 ans
Liu 2017	51	S - S+R	59	43,3	22,8
Caspers 2018	51	S – S+R	22	38	25
Lundberg 2019	58	S – S+R	16	25	27
Samstein 2016	78	S - S+R	21	31	40
Sun 2017	161	S - S+R	79	44	59
Amit 2018	198	S – S+R	n.s	38	27
Moya-Plana 2019	314	S – S+R	45,5	49,4	24,7
Low 2019	328	S - S+R	n.s	22,7	n.s
Farber 2019	686	S – S+R	n.s	38	n.s
Konuthula 2017	695	S - S+R	38,4	21,7	n.s
Schmidt 2017	1368	S – S+R	55,2	27,4	n.s

CHIRURGIE.

Sayed et al à partir de 72 patients atteints de MMNS ne retrouvaient pas de différence à 3 ans sur la survie globale, la survie sans récidive et sans récidive locale des 52 patients opérés par voies externes et 20 patients opérés par voie endoscopique [Sayed 2017]

La comparaison rétrospective de 317 MMNS opérés par voie endoscopique versus 369 MMNS opérés par voies externes n'a pas montré de différence statistique en termes de survie globale entre les deux groupes à 5 ans (38 % vs 34,7%). Les séjours hospitaliers étaient plus courts dans le groupe endoscopie (1,4 vs 3j, p=0,001) mais il y avait plus de réadmissions à 30 jours dans ce groupe (4,8 vs 0, p=0.002) [Farber 2019]. Dans cette étude, il existait une différence statistique de marges négatives de 75,4 % avec les voies externes et de 64,6 % avec la voie endoscopique (p=0,013) [Farber 2019].

Dans l'étude REFCOR les marges étaient négatives dans 68,3% des cas : 70 % dans les localisations naso-sinusiennes et 59 % dans les localisations orales [Moya-Plana 2019].

Chirurgie seule

Caspers et al à partir de 51 MMNS ne retrouvaient pas de différence significative entre les patients traités par chirurgie seule ou chirurgie+radiothérapie en termes de survie globale, de survie sans récidive locale et sans métastases à distance (Caspers 2018). Les marges d'exérèse positives ou non identifiables étaient un facteur de mauvais pronostic [Amit 2017-Caspers 2018].
Kirchoff et al montraient sur les localisations ano-génitales, uro-génitales et naso-sinusiennes que les chirurgies multiples lorsqu'elles étaient possibles permettaient d'augmenter la survie globale et spécifique [Kirchoff 2016]

Association chirurgie + radiothérapie

Entre 2004 et 2012, à partir de 1368 MM issus de la base de données américaines sur le cancer, le traitement par radiothérapie seule était < 10 % en diminution sur cette période de 8 ans comme le traitement par chirurgie seule qui passait de 45 % à 38%. L'association Chirurgie+radiothérapie étaient le traitement de plus en plus prescrit [Schmidt 2017]. Le taux de survie globale à 5 ans tous stades confondus était de 31 % pour la chirurgie seule, 8,1% pour la radiothérapie seule et de 27% pour l'association chirurgie+radiothérapie.

Lund et al dans une étude rétrospective de 58 MMNS traités par chirurgie seule ou chirurgie + radiothérapie, ne trouvaient aucun bénéfice de la radiothérapie pour la survie à 5 ans (28 %) [Lund 2017]. Il n'y avait pas de bénéfice retrouvé non plus en termes de contrôle local. Le biais de cette série est que les groupes comparés rétrospectifs n'étaient pas homogènes. La survie médiane était à 21 mois.
Avec une méthodologie comparable, mais un plus grand nombre de patients, Temam (2005) a rapporté un bénéfice à l'utilisation de la radiothérapie externe post-opératoire : 69 patients porteurs de MM non métastatiques (Stades I ou II) traités par chirurgie seule ou chirurgie + radiothérapie entre 1979 et 1997 ont été comparés. Les patients du groupe chirurgie seule (groupe I) étaient essentiellement des T1T2 (83 %) et la différence de stades avancés entre les deux groupes était statistiquement supérieure dans le groupe avec RT (gpe II, p=0,017). Malgré cela, il est souligné que ces patients avaient un taux de contrôle local plus élevé (62 % *vs* 26 % p=0,05) : Groupe I : 9 mois de contrôle local médian/Groupe II : 33 mois de contrôle local médian (p=0,04). Néanmoins, la meilleure survie dans le groupe I était liée essentiellement au fait qu'il s'agissait majoritairement de T1T2.

Pour Krengli et al, à propos de 74 patients issus du réseau des cancers rares italien, la radiothérapie complémentaire à la chirurgie était un facteur favorable pour la survie sans récidive locale ou locorégionale [Krengli et al. 2006]. Owens et al. ont montré une diminution du taux de récidive locorégionale entre un traitement comprenant la chirurgie seule et celui associant une RT postopératoire, avec respectivement 45 et 17 % [Owens et al. 2003]. Des constatations identiques ont été faites par Temam et al, avec un taux de contrôle local de 62 % après chirurgie et radiothérapie et 26 % après chirurgie seule [Temam et al. 2005].

A partir d'une étude du GETTEC incluant 160 patients atteints de MM de la tête et du cou, Benlyazid et al retrouvaient les mêmes résultats (Benlyazid 2010). Caspers et al retrouvaient une tendance à l'amélioration du contrôle local de la maladie avec radiothérapie adjuvante [Caspers 2018]

Samstein et al retrouvaient une amélioration du contrôle local de la maladie en associant une radiothérapie post-opératoire lors du traitement de 78 MMNS sans effet sur la survie globale et la survie sans récidive : 66 % des patients n'ont pas eu de récidive locale avec radiothérapie contre 29 % sans radiothérapie. La survie sans récidive locale était respectivement de 59 vs 39 % (p=0.01) (Samstein 2016).

Liu et al à partir de 51 MMNS retrouvaient les mêmes effets de la radiothérapie sur le lit tumoral : taux de survie sans récidive locale à 5 ans 55,1 vs 36,3 % (p=0.012) (Liu 2017)

Lundberg et al, ne retrouvaient pas de différence sur la survie globale et sans récidive entre les patients recevant une radiothérapie adjuvante ou pas. Cependant ils retrouvaient une tendance au meilleur contrôle local [Lundberg 2019]. Les mêmes résultats ont été retrouvés par Sun et al à partir de 161 patients [Sun 2017]

Dans l'étude REFCOR incluant 226 localisations NS sur 334 patients, 27% ont eu une chirurgie seule, 50 % une chirurgie suivie d'une radiothérapie adjuvante et 9% une radiothérapie seule. Le délai moyen de suivi était de 45 mois. La radiothérapie post-opératoire sur les T3 était associée à une amélioration de la survie sans récidive en analyse uni et multivariée (Hazard ratio 0,47) [Moya-Plana 2019]

Les doses moyennes de radiothérapie adjuvante utilisées étaient :

- 57 Gy en fraction de 2 Gy [Samstein 2016]
- 66,6 Gy en fractions de 2,3 Gy (Liu 2017)
- 64 Gy en fractions de 2 Gy [Caspers 2018]
- 53 Gy en fractions de 2 Gy [Lundberg 2019]
- 62 Gy en fractions de 2 Gy [Sun 2017]

Pour Sun et al, il n'y avait pas de différence entre la radiothérapie pré et post-opératoire [Sun 2017].

R55 : La chirurgie d'exérèse macroscopique totale avec des marges histologiques de sécurité négatives suivie d'une radiothérapie sur le lit tumoral est le traitement curatif de référence des MM naso-sinusiens opérables **(Accord relatif)**.

R59 : Il est recommandé d'utiliser la radiothérapie post-opératoire pour le traitement des MM de fosses nasales et des sinus afin d'améliorer le contrôle local de la maladie **(Accord relatif).**

RADIOTHERAPIE

Il n'a pas été retrouvé dans la littérature d'étude randomisée permettant de comparer l'efficacité de la radiothérapie seule, ou en association avec la chimiothérapie pour le MM.

Radiothérapie seule

A partir de 304 MMNS, il existait une nette supériorité de la chirurgie seule ou associée à la radiothérapie par rapport à la radiothérapie seule pour un suivi moyen de 18 mois [Gal 2011].

Cependant les groupes étaient inégaux, 104 patients dans le groupe chirurgie seule (48T3, 56T4), 102 patients dans le groupe chirurgie+radiothérapie (48T3, 54T4) et 19 patients dans le groupe radiothérapie seule (19T4). Zenda et al dans une étude de phase II, 32 patients (11T3, 21T4) traités par protonthérapie seule avec une dose moyenne de 60 Gy en 15 fractions ont retrouvé après un suivi moyen de 36 mois un taux de survie globale de 46 % et de survie sans récidive de 36 % à 3 ans. Cependant la disparition complète de la tumeur était estimée s'il existait une réduction du volume tumoral ≥ 75 % (Zenda 2016). La toxicité du traitement retrouvait 15 conjonctivites de grade 1 et 2, 15 mucites de grade 1 à 3, 32 dermatites de grades 1 à 3.(np3)

La radiothérapie seule était associée à une diminution de la survie globale en comparaison de la chirurgie seule ou de l'association Chirurgie+radiothérapie dans une étude portant sur 1368 MM traités lors des analyse uni et multivariées [schmidt 2017] (np4).

Wada et al. ont décrit deux complications fatales en relation avec l'irradiation, dans un cas la dose était de 49,6 Gy en 13 fractions et dans le second cas 36 Gy en 6 fractions [Wada et al. 2004].

R61 : La radiothérapie seule n'est pas recommandée pour le traitement curatif des MM **(Accord fort)**.

CHIMIOTHERAPIE ET IMMUNOTHERAPIE

La dacarbazine a montré une efficacité dans le traitement du mélanome métastatique cutané, avec des taux de réponse de 15 à 23 %. Elle est considérée comme le médicament de référence, aucun des autres agents n'ayant montré une activité supérieure. Les réponses sont de courtes durées (trois à six mois).

Les nitrosourées, et en particulier la fotemustine donnent des taux de réponse de 10 à 20 %. Leur passage au niveau cérébral a pu les faire préférer à la dacarbazine en cas de localisation cérébrale.

Alors qu'elles augmentent singulièrement la toxicité, les combinaisons de chimiothérapie ne semblent pas apporter de bénéfice par rapport à la dacarbazine en monothérapie. Kirchoff et al ont montré en analyse multivariée à partir de 227 MM dont 36% de localisations anorectales, 33% de localisations naso-sinusiennes et 31% de localisations urogénitales que la chimiothérapie néoadjuvante était associée à de moins bons résultats (15 patients – 6,6%) [Kirchoff 2016].

L'interféron alpha peut être proposé en option en traitement adjuvant pour les patients à risque métastatique, en particulier chez les patients avec atteinte ganglionnaire histologiquement documentée.

L'immunothérapie, par inhibiteurs des checkpoints immunitaires anti-CTLA-4 et anti-PD-1, a transformé la prise en charge des formes inopérables, récidivantes et/ou métastatiques dans les mélanomes cutanés. Des études sont en cours pour évaluer son intérêt lors du traitement initial de ces maladies à très fort risque métastatique. Lian et al ont montré sur 706 MM qu'il n'y avait pas ou peu de différences de stades, d'incidence N+ et M+ et de survie globale entre les différents sites anatomiques ORL, gynécologique, urologique et digestifs et qu'ils pouvaient être inclus indifféremment dans les futures études d'efficacité des immunothérapies [Lian 2017].

Moya-Plana et al ont inclus 44 patients atteints de MM métastatiques ou non opérables toutes localisations confondues recevant de l'ipilimumab (24) ou de pembrolizumab (20) avec respectivement un taux de réponse de 8,2 et 35% en faveur des anti-PD1 [Moya-Plana 2019].

Sun et al retrouvaient que les biothérapies (IL-2 et IFN-a-2b) données chez 32% des patients permettaient d'obtenir une tendance à l'amélioration de la survie globale [Sun 2017].

R60 : La chimiothérape néo-adjuvante ou adjuvante (hors immunothérapie et thérapie ciblée) n'est pas recommandée pour le traitement des MM **(Accord relatif)**.

R62 : Pour les MM non résécables et/ou métastatiques, il est recommandé d'utiliser comme traitement systémique de première intention, une immunothérapie **(Accord relatif)**.

Sur N

La présence de métastase ganglionnaire au moment du diagnostic est considérée par certains auteurs comme un facteur de mauvais pronostic : Low et al retrouvaient à 5 ans une survie globale et spécifique de 24,6 et 29,1% pour les patients N0 contre 3,9 et 4,1% pour les patients N+ [Low 2019].

Pour le mélanome cutané, aucun bénéfice du curage ganglionnaire prophylactique n'a été démontré sur la survie globale. La grande majorité des MMNS sont au diagnostic N0M0 : 4 à 17 % des patients présentent une atteinte ganglionnaire au diagnostic et environ 13 % des métastases à distance [Manolidis 1997 ; Barnes 2005 ; Liu 2017 ; Konuthula 2017 ; Farber 2019 ; Moya-Plana 2019]. Dans l'étude REFCOR, les formes orales avaient plus de métastases ganglionnaires et à distance que les formes naso-sinusiennes au moment du diagnostic (35 vs 9,1 % et 19,5 vs 9,5 %) [Moya-Plana 2019, Moya-Plana 2021]. Il n'y avait pas de corrélation entre le statut ganglionnaire N+ et le stade T. Il n'y avait pas de métastases ganglionnaires occultes chez les patients N0 ayant eu un curage prophylactique et le statu ganglionnaire n'était pas un facteur pronostique [Moya-Plana 2021].

Sur 336 patients (275 avec des localisations NS et 61 non-NS toutes N0M0), 23 MMNS ont eu un curage ganglionnaire prophylactique emportant 17 ganglions en moyenne. Seulement 4 d'entre eux avaient au moins un ganglion positif. 15 MM non-NS ont eu un curage prophylactique emportant en moyenne 28 ganglions dont 6 étaient positifs. Il n'y avait pas dans cette étude de différence à trois ans sur la survie globale dans les deux groupes en analyse uni et multivariée [Torabi 2019].

Sur 198 patients, 11% (23) étaient N+ au diagnostic. Les patients N+ ont eu un curage ganglionnaire unilatéral. 163 patients (93%) N- n'ont pas eu d'irradiation prophylactique sur les aires ganglionnaires. Il n'y avait pas de différence statistique entre les deux groupes sur le nombre de récidives régionales (30,4 versus 17,1% ; p=0,15). Il n'y avait pas non plus de différence du taux de récidives régionales entre les patients N0 ayant reçu une irradiation prophylactique ou pas [Amit 2018]

Sur 695 patients atteints de MMNS et N0, 8,8% des patients ont eu un curage ganglionnaire prophylactique sans différence statistique sur la survie [Konuthula 2017] (np4).
Sur 51 MMNS, seulement 2 patients N+ ont subi un curage ganglionnaire [Liu 2017].

R57 : Le traitement prophylactique des aires ganglionnaires des MM naso-sinusiens N0 n'est pas recommandé en raison du faible taux de métastases occultes, d'absence d'effet sur les récidives régionales et la survie globale **(Accord relatif)**.

R58 : La chirurgie ganglionnaire est recommandée chez les patients en dissémination ganglionnaire, sans atteinte métastatique à distance y compris lors des récidives régionales **(Accord relatif).**

Sur M

A partir d'une population de 328 MM de la tête et du cou, la survie globale et spécifique étaient de 25 et 29,8% sans métastase à distance au diagnostic contre 7,5 et 7,6% avec [Low 2019]

Voir paragraphe sur l'immunothérapie

Sur les récidives

Peu d'études portent sur le traitement des récidives.

Sur 198 patients MMNS, 62% ont présenté une récidive. 37 d'entre eux ont eu une récidive ganglionnaire dont 21 isolées qui ont subi un curage chirurgical de rattrapage. Parmi les patients présentant des métastases ganglionnaires, la survie spécifique sans récidive était de 43% contre 44% pour les patients sans maladie des ganglions lymphatiques (P=0,86). Le taux de survie régional sans récidive à 5 ans chez les patients avec la maladie pN1 était de 78% contre 82% dans ceux sans maladie des ganglions lymphatiques au moment de la présentation (P=0,69). Les taux d'échec des métastases à distance à 5 ans étaient 45% et 43%, respectivement, chez les patients avec et sans métastase ganglionnaire (P=0,99) [Amit 2018].

6.7 Stratégie thérapeutique

Le traitement de choix du mélanome muqueux reste l'exérèse chirurgicale complète avec des marges saines. Le type et l'étendue de la chirurgie doivent s'adapter à l'extension et la localisation de la tumeur.

La voie endoscopique endonasale est à privilégier en raison de sa faible morbidité et de son équivalence locale carcinologique aux voies externes. Elle doit être proposée du moment qu'une exérèse complète est possible et que des marges carcinologiques de sécurité peuvent être réalisées. Cette chirurgie devrait être effectuée par une équipe expérimentée, chez un patient informé de la possibilité d'une conversion per-opératoire en voie sous-faciale ou trans-faciale selon les exigences carcinologiques.

Cependant pour le MM, le statut négatif des recoupes doit être interprété différemment des autres histologies parce qu'elles sont difficiles à obtenir en raison des structures neuro-vasculaires contiguës, du caractère multifocal des MMNS qui doit faire relativiser la notion de marges à distance et du fait que le pronostic n'est pas à la récidive locale mais à la métastase ganglionnaire ou à distance.

Les mélanomes muqueux des cavités naso-sinusiennes imposent souvent un temps de maxillectomie partielle ou totale. Dans certains cas, il peut être nécessaire de procéder à une exentération orbitaire voire une résection crânio-faciale antérieure.

Cette chirurgie radicale doit prendre en compte le stade de la maladie initiale, la morbidité voire la mortalité de cette chirurgie et ses suites fonctionnelles et esthétiques (en particulier si une exentération orbitaire était envisagée ou avant une amputation nasale par exemple).

La technicité de tels gestes peut être complexe, imposant la participation conjointe de plusieurs spécialités (ORL, chirurgie maxillo-faciale, neurochirurgie).

La morbidité potentiellement lourde de ces interventions doit être mise en balance avec le pronostic globalement péjoratif, l'état général du patient et sa motivation.

Cependant, malgré une exérèse tumorale complète, les taux de survie restent bas (tableau 5). Dans la plupart des séries, le taux de contrôle local ne dépasse pas 50 %, et la discussion thérapeutique doit statuer sur le degré d'extension à atteindre de la chirurgie d'exérèse. Cette discussion doit dans une certaine mesure intégrer le fait que le contrôle local ne soit pas un élément prédictif fort de survie.

R56 : Considérant le risque métastatique majeur et le pronostic péjoratif des MM naso-sinusiens, l'alternative à une chirurgie lourde et délabrante doit être discutée en RCP de recours **(Accord fort)**.

Les articles étudiant le rôle de la radiothérapie sont des séries rétrospectives introduisant un biais de sélection puisque les tumeurs recevant ou ne recevant pas de la radiothérapie en post-opératoire ne sont pas comparables.

Malgré cet élément en défaveur de la radiothérapie qui est le plus souvent proposée pour des tumeurs localement avancées, il existe un bénéfice en contrôle local dans 4 études rétrospectives multicentriques (Benlyazid 2010, Temam 2005, Krengli 2010, Moya-Plana 2019).

La supériorité de l'hypofractionnement n'a pas été établie en clinique et les résultats des études rétrospectives sont discordants. La proximité des voies optiques pour les MM des fosses nasales est à prendre en compte du fait du risque de séquelles tardives liées à l'utilisation de doses élevées par fraction. Ce dernier argument serait alors plutôt en faveur d'un fractionnement standard.

Malgré l'absence d'arguments bibliographiques incontestables l'utilisation de la radiothérapie adjuvante dans le mélanome muqueux est adoptée par de nombreuses équipes en raison de la difficulté fréquente à réaliser une chirurgie carcinologiquement satisfaisante au niveau des cavités naso-sinusiennes.

L'hadronthérapie de type carbonethérapie a montré d'excellents taux de contrôle local (>80%) dans plusieurs séries japonaises, ce pays étant le mieux pourvu pour ce type de radiothérapie. Des résultats similaires ont plus récemment été rapportés entre carbonethérapie et protonthérapie [Demizu 2014; Koto 2017]. Ces techniques sont d'autant plus recommandées que la tumeur est proche de structures cérébrales et optiques en cas de tumeur pauci-évolutive.

Place de la chimiothérapie et de l'immunothérapie

Aucun traitement systémique n'est recommandé, à l'heure actuelle, en première intention ou en adjuvant. Ils sont actuellement réservés à la prise en charge des patients en situation métastatique et/ou non résécables (éventuellement en association à une radiothérapie).

Les chimiothérapies conventionnelles (type dacarbazine, fotémustine...) sont très peu utilisées dans la prise en charge des mélanomes muqueux devant leurs résultats décevants (Lian 2013).

Concernant les thérapies ciblées, le profil mutationnel particulier des MM limite leurs indications. Les anomalies moléculaires de KIT, non exceptionnelles dans les MM (notamment de la cavité orale), permettent l'utilisation de molécules telles que l'imatinib (Guo 2011 ; Hodi 2013 ; Del vecchio 2014).

R63 : Il est recommandé pour les MM non opérables de rechercher les mutations les plus fréquentes notamment NRAS, BRAF et KIT pour savoir si une thérapie ciblée est possible **(Accord fort)**.

Pour la prise en charge du mélanome cutané métastatique (Eggermont et al., 2014 ; Robert et al. 2015), l'immunothérapie par inhibiteurs des checkpoints immunitaires est validée dans le traitement des MM. Deux classes de molécules sont actuellement disponibles : les anti-CTLA-4 (ipilimumab) et les anti-PD1 (nivolumab et pembrolizumab). Les deux médicaments ont une AMM pour les mélanomes muqueux, mais des études ont montré un taux de réponse moins important des MM à l'immunothérapie, en comparaison des mélanomes cutanés avec un taux de réponse entre 25 et 35% (Shoustari 2020, Moya-Plana 2019). En raison d'un effet anti-tumoral supérieur et d'une toxicité moindre, les anti-PD1 sont actuellement préférés aux anti-CTLA4. La combinaison anti-PD-1 + anti-CTLA4 semble avoir un effet anti-tumoral supérieur avec un taux de survie globale à 5 ans de 43% contre 30% avec une monothérapie anti-PD-1 (Shoustari 2020). Ce traitement présente cependant une toxicité très significative (notamment digestive).

La place de l'immunothérapie en adjuvant, devenue standard de traitement dans les mélanomes cutanés à haut risque (Eggermont 2018), est en cours d'évaluation dans les mélanomes muqueux (protocole IMMUQ, NCT03313206).

R62 : Pour les MM non résécables et/ou métastatiques, il est recommandé d'utiliser comme traitement systémique de première intention, une immunothérapie **(Accord relatif)**.

6.8 Stratégie de surveillance après traitement

Le taux de récidives locales, régionales et à distance étaient de 16,9 – 12,6 et 57,7% après un suivi de 45,5 mois pour 314 MM ORL [Moya-Plana 2019]

Samstein et al retrouvaient 78% des récidives dans un délai médian de suivi de 21 mois : 33% à distance, 23% de récidives locales et 13% de récidives ganglionnaires [Samstein 2016].

A partir de 198 MMNS, Amit et al retrouvaient 48 % de récidives dont 35% à distance, 18% locales et 11% ganglionnaires [Amit 2018]

A partir de 51 MMNS, Caspers et al retrouvaient pour un suivi médian de 22 mois un délai de récidive de 21 mois avec 47% à distance, 23,5% localement et 31,4% ganglionnaires [Caspers 2018]

Pour le même nombre de patients, Liu et al retrouvaient 71% de récidives dans un délai moyen de 13 - 14 et 8 mois pour les récidives locales, régionales et à distance. Les pourcentages de récidive étaient de 33% de récidives locales 18 % de récidives ganglionnaires et 45 % de récidives à distance [Liu 2017]

Le délai médian de récidive est pour Lunberg et al de 13 mois avec 88% des récidives dans les 3 ans [Lundberg 2019].

Aucune étude ne portait spécifiquement sur l'intérêt ou le rythme de la surveillance : les recommandations ne pourront se baser que sur des accords d'experts. La périodicité de la surveillance clinique et radiologique ainsi que leurs modalités ne font l'objet d'aucun consensus.

La surveillance clinique associe l'examen avec palpation des aires ganglionnaires et la naso-fibroscopie si besoin après décroutage. La surveillance radiologique associe l'IRM pour les cavités naso-sinusiennes et le PETscan pour les récidives régionales et à distance.

Il est souhaitable de réaliser un examen IRM post-thérapeutique à trois mois après le traitement initial qui fera office d'imagerie de référence pour la comparaison des examens ultérieurs. Il sera renouvelé tous les 6 mois pendant 5 ans. L'IRM du massif facial est la technique de choix pour rechercher les récidives locales, les extensions péri-nerveuses, dans la base du crâne et cérébrale.

Le PETscan explore les aires ganglionnaires et les métastases à distance. Il sera réalisé systématiquement tous les ans ou plus précocement sur point d'appel clinique

La récidive locale est une situation fréquente. Elle doit être recherchée minutieusement par un examen optique endonasal renouvelé régulièrement tous les 2 mois pendant les 2 premières années. Celui-ci recherchera une récidive et permettra parfois de découvrir un second foyer débutant étant donné le caractère multifocal possible de ce cancer.

R64 : Il est recommandé lors du suivi des MM de réaliser un bilan d'imagerie de référence à 3 mois de la fin du protocole thérapeutique associant une IRM naso-sinusienne et cérébrale et une TEP-scanner au 18-FDG **(Accord fort)**.

R65 : En raison d'un délai de récidives précoces locales, régionales et à distance des MM, il est recommandé de suivre les patients de manière rapprochée pendant les 2

premières années, puis au moins semestrielle jusqu'à la 5ème année (Avis d'expert) **(Accord fort)**.

Références :

Agrawal A, Pantvaidya G, Murthy V, Prabhash K, Bal M, Purandare N, Shah S, Rangarajan V. Positron Emission Tomography in Mucosal Melanomas of Head and Neck: Results from a South Asian Tertiary Cancer Care Center. World J Nucl Med. 2017 Jul-Sep;16(3):197-201.

Amit M, Tam S, Abdelmeguid AS, Roberts DB, Takahashi Y, Raza SM, Su SY, Kupferman ME, DeMonte F, Hanna EY. Mutation status among patients with sinonasal mucosal melanoma and its impact on survival.
Br J Cancer. 2017 Jun 6;116(12):1564-1571.

Amit M, Tam S, Abdelmeguid AS, Kupferman ME, Su SY, Raza SM, DeMonte F, Hanna EY. Patterns of Treatment Failure in Patients with Sinonasal Mucosal Melanoma. Ann Surg Oncol. 2018 Jun;25(6):1723-1729

Amit M, Tam S, Abdelmeguid AS, Roberts DB, Raza SM, Su SY, Kupferman ME, DeMonte F, Hanna EY. Approaches to regional lymph node metastasis in patients with head and neck mucosal melanoma. Cancer. 2018 Feb 1;124(3):514-520.

Ballantyne AJ. Malignant melanoma of the skin of the head and neck: an analysis of 405 cases. *Am J Surg* 1970;120(4):425-31.

Banerjee, Harris. Morphological and immunophenotypic variations in malignant melanoma. *Histopathology* 1 mai 2000; 36(5):387-402.

Barnes L, Eveson J, Reichart P, Sidransky D. World Health Organization classification of tumors, pathology and genetics of head and neck tumors. Lyon: IARC Press, 2005;168-75.

Batsakis JG, Regezi JA, Solomon AR, Rice DH. The pathology of head and neck tumors: Mucosal melanomas, part 13. *Head Neck Surg*. 1982;4(5):404-18.

Benlyazid A, Thariat J, Temam S, et al. Postoperative radiotherapy in head and neck mucosal melanoma: A gettec study. *Arch Otolaryngol Neck Surg*. 20 déc 2010;136(12):1219-25.

Bradley PJ. Primary malignant mucosal melanoma of the head and neck. *Curr Opin Otolaryngol head neck Surg* 2006;14:100–104

Caspers CJI, Dronkers EAC, Monserez D, Wieringa MH, Baatenburg de Jong RJ, Hardillo JAU.Adjuvant radiotherapy in sinonasal mucosal melanoma: A retrospective analysis. Clin Otolaryngol. 2018 Apr;43(2):617-623.

Chang AE, Karnell LH, Menck HR. The National Cancer Data Base report on cutaneous and noncutaneous melanoma: a summary of 84,836 cases from the past decade. The American College of Surgeons Commission on Cancer and the American Cancer Society. *Cancer.* 15 oct 1998;83(8):1664-78.

Chiu NT, Weinstock MA. Melanoma of oronasal mucosa. Population-based analysis of occurrence and mortality. *Arch Oto-laryngol head neck Surg* 1996;122:985–988

Demizu Y, Fujii O, Terashima K, Mima M, Hashimoto N, Niwa Y, Akagi T, Daimon T, Murakami M, Fuwa N. Particle therapy for mucosal **melanoma** of the head and neck. A single-institution retrospective comparison of proton and carbon ion therapy. Strahlenther Onkol. 2014 Feb;190(2):186-91.

Koto M, Demizu Y, Saitoh JI, Suefuji H, Tsuji H, Okimoto T, Ohno T, Shioyama Y, Takagi R, Nemoto K, Nakano T, Kamada T; Japan Carbon-Ion Radiation Oncology Study Group. Multicenter Study of Carbon-Ion Radiation Therapy for Mucosal **Melanoma** of the Head and Neck: Subanalysis of the Japan Carbon-Ion Radiation Oncology Study Group (J-CROS) Study (1402 HN). Int J Radiat Oncol Biol Phys. 2017 Apr 1;97(5):1054-1060.

Edge SB, Byrd DR, Compton CC, Fritz AG, Greene FL, Trotti A, et al. AJCC cancer staging manual. *Springer New York*; 2010.

Eggermont AM, Spatz A, Robert C. Cutaneous melanoma. Lancet. 2014 Mar 1 ;383(9919) :816-27.

Eggermont AMM, Blank CU, Mandala M, Long GV, Atkinson V, Dalle S et al. Adjuvant pembrolizumab versus Placebo in resected Stage III Melanoma. N Engl J Med. 2018 May 10;378(19):1789-1801.

Farber NI, Bavier RD, Crippen MM, Vatsa N, Hsueh WD, Eloy JA. Comparing endoscopic resection and open resection for management of sinonasal mucosal melanoma.
Int Forum Allergy Rhinol. 2019 Dec;9(12):1492-1498.

Francisco AL, Furlan MV, Peresi PM, Nishimoto IN, Lourenço SV, Pinto CA, Kowalski LP, Ikeda MK. Head and neck mucosal melanoma: clinicopathological analysis of 51 cases treated in a single cancer centre and review of the literature. Int J Oral Maxillofac Surg. 2016 Feb;45(2):135-40.

Furney SJ, Turajlic S, Stamp G, Nohadani M, Carlisle A, Thomas JM, Hayes A, Strauss D, Gore M, van den Oord J, Larkin J, Marais R. Genome sequencing of mucosal melanomas reveals that they are driven by distinct mechanisms from cutaneous melanoma. J Pathol. 2013 Jul;230(3):261-9.

Gal TJ, Silver N, Huang B. Demographics and treatment trends in sinonasal mucosal melanoma. *The Laryngoscope.* 2011 Sep ;121(9) :2026-2033.

Gru AA, Becker N, Dehner LP, Pfeifer JD. Mucosal melanoma: correlation of clinicopathologic, prognostic, and molecular features. *Melanoma Res.* Août 2014;24(4):360-70.

Guevara-Canales JO, Gutiérrez-Morales MM, Sacsaquispe-Contreras SJ, Sánchez-Lihón J, Morales-Vadillo R. Malignant melanoma of the oral cavity. Review of the literature and experience in a Peruvian Population. *Med Oral Patol Oral Cir Bucal*. mars 2012;17(2):e206-11.

Haerle SK, Soyka MB, Fischer DR, Murer K, Strobel K, Huber GF, Holzmann D. The value of 18F-FDG-PET/CT imaging for sinonasal malignant melanoma. Eur Arch Otorhinolaryngol. 2012 Jan;269(1):127-33.

Hayward NK, Wilmott JS, Waddell N, Johansson PA, Field MA, Nones K, et al. Whole- genome landscapes of major melanoma subtypes. Nature 2017;545:175-80.

Hintzsche JD, Gorden NT, Amato CM, Kim J, Wuensch KE, Robinson SE, et al. Whole-exome sequencing identifies recurrent SF3B1 R625 mutation and comutation of NF1 and KIT in mucosal melanoma. Melanoma Res 2017;27:189-99.

Houette A, Gilain L, Mulliez A, Mom T, Saroul N. Prognostic value of two tumour staging classifications in patients with sinonasal mucosal melanoma. Eur Ann Otorhinolaryngol Head Neck Dis. 2016 Nov;133(5):313-317.

Jangard M, Hansson J, Ragnarsson-Olding B. Primary sinonasal malignant melanoma: a nationwide study of the Swedish population, 1960-2000. Rhinology. mars 2013;51(1):22-30.

Jemal A1, Siegel R, Ward E, Hao Y, Xu J, Murray T, Thun MJ. Cancer statistics, 2008. *CA Cancer J Clin*. 2008 Mar-Apr;58(2):71-96.

Jethanamest D, Vila PM, Sikora AG, Morris LGT. Predictors of Survival in mucosal melanoma of the head and neck. *Ann Surg Oncol*. oct 2011;18(10):2748-56.

Kim SS, Han MH, Kim JE, Lee CH, Chung HW, Lee JS, Chang KH.. Malignant melanoma of the sinonasal cavity: explanation of magnetic resonance signal intensities with histopathologic characteristics. *Am J Otolaryngol*. 2000 Nov-Dec;21(6):366-78.

Kirchoff DD, Deutsch GB, Foshag LJ, Lee JH, Sim MS, Faries MB. Evolving Therapeutic Strategies in Mucosal Melanoma Have Not Improved Survival Over Five Decades. Am Surg. 2016 Jan;82(1):1-5

Konuthula N, Khan M, Parasher A, Del Signore A, Genden E, Govindaraj S, Iloreta A. The presentation and outcomes of mucosal melanoma in 695 patients. Int Forum Allergy Rhinol. 2017 Jan;7(1):99-105.

Krengli M, Masini L, Kaanders JH, Maingon P, Oei SB, Zouhair A et al. Radiotherapy in the treatment of mucosal melanoma of the upper aerodigestive tract: analysis of 74 cases. A Rare Cancer Network study. *Int J Radiat Oncol Biol Phys*. 2006;65:751-9.

Lian B, Cui CL, Zhou L, Song X, Zhang XS, Wu D, Si L, Chi ZH, Sheng XN, Mao LL, Wang X, Tang BX, Yan XQ, Kong Y, Dai J, Li SM, Bai X, Zheng N, Balch CM, Guo J. The natural history and patterns of metastases from mucosal melanoma: an analysis of 706 prospectively-followed patients. Ann Oncol. 2017 Apr 1;28(4):868-873.

Liu HG, Kong MX, Yao Q, Wang SY, Shibata R, Yee H, Martiniuk F, Wang BY. Expression of Sox10 and c-kit in sinonasal mucosal melanomas arising in the Chinese population. *Head Neck Pathol*. 2012 Dec;6(4):401-8.

Liu ZP, Luo JW, Xu GZ, Gao L, Yi JL, Huang XD, Qu Y, Wang K, Zhang SP, Xiao JP.Failure patterns and prognostic factors of patients with primary mucosal melanoma of the nasal cavity and paranasal sinuses. Acta Otolaryngol. 2017 Oct;137(10):1115-1120.

Low CM, Price DL, Moore EJ, Stokken JK, Van Abel KM, Janus JR, Choby G. Nodal and distant metastases in sinonasal mucosal melanoma: A population-based analysis. Laryngoscope. 2020 Mar;130(3):622-627.

Lund VJ, Chisholm EJ, Howard DJ, Wei WI. Sinonasal malignant melanoma: an analysis of 115 cases assessing outcomes of surgery, postoperative radiotherapy and endoscopic resection. Rhinology. 2012;50(2):203-210.

Lundberg M, Haapaniemi A, Hagström J, Juteau S, Hernberg M, Mäkitie AA, Vento SI. Similar survival outcome after endoscopic and open approaches for sinonasal mucosal melanoma. Rhinology. 2019 Apr 1;57(2):132-138.

Manolidis S, Donald PJ. Malignant mucosal melanoma of the head and neck: review of the literature and report of 14 patients. *Cancer* 1997;80(8):1373-86.

Marcus DM, Marcus RP, Prabhu RS, Owonikoko TK, Lawson DH, Switchenko J, et al. Rising Incidence of Mucosal Melanoma of the Head and Neck in the United States. *J Skin Cancer.* 2012;2012:1-6.

McLaughlin CC, Wu X-C, Jemal A, Martin HJ, Roche LM, Chen VW. Incidence of non cutaneous melanomas in the U.S. *Cancer*. 2005;103(5):1000-7.

Michel J, Perret–Court A, Fakhry N, Braustein D, Monestier S, Richard M-A, et al. Sinonasal mucosal melanomas: The prognostic value of tumor classifications. *Head Neck*. 2014;36(3):311-6.

Mihajlovic M1, Vlajkovic S, Jovanovic P, Stefanovic V. Primary mucosal melanomas: a comprehensive review. *Int J Clin Exp Pathol.* 2012;5(8):739-53.

Moreno MA, Roberts DB, Kupferman ME, DeMonte F, El-Naggar AK, Williams M, et al. Mucosal melanoma of the nose and paranasal sinuses, a contemporary experience from the M. D. Anderson Cancer Center. *Cancer*. 2010;116(9):2215-23.

Moya-Plana A, Herrera Gómez RG, Rossoni C, Dercle L, Ammari S, Girault I, Roy S, Scoazec JY, Vagner S, Janot F, Eggermont AMM, Robert C. Evaluation of the efficacy of immunotherapy for non-resectable mucosal melanoma. Cancer Immunol Immunother. 2019 Jul;68(7):1171-1178.

Moya-Plana A, Mangin D, Dercle L, Taouachi R, Casiraghi O, Ammari S, et al. Risk-based stratification in head and neck mucosal melanoma. Oral Oncol. 2019 Oct;97:44-49.

Moya-Plana A, Aupérin A, Obongo R, Baglin A, Ferrand FR, Baujat B, Saroul N, Casiraghi O, Vergez S, Herman P, Janot F, Thariat J, Vérillaud B, de Gabory L and REFCOR members. Oncologic outcomes, prognostic factor analysis and therapeutic algorithm evaluation of head and neck mucosal melanomas in France. Eur J Cancer. 2019 Dec;123:1-10.

Moya-Plana A, Mangin D, Blanchard P, Obongo R, Casiraghi O, Bidault F, Temam S, Robert C, Gorphe P. Prognostic value and therapeutic implications of nodal involvement in head and neck mucosal melanoma. Head Neck. 2021 Mar 30. doi: 10.1002/hed.26694.

Ohsumi T, Seiji M. Statistical Study on Malignant Melanoma in Japan (1970-1976). *Tohoku J Exp Med.* 1977;121(4):355-64

Owens JM, Roberts DB, Myers JN. The role of postoperative adjuvant radiation therapy in the treatment of mucosal melanomas of the head and neck region. *Arch Otolaryngol Head Neck Surg. 2003;129:864-8.*

Pfister DG, Ang K-K, Brizel DM, Burtness BA, Busse PM, Caudell JJ, et al. Head and neck cancers, version 2.2013. *J Natl Compr Canc Netw.* 2013;11(8):917-23

Prasad ML, Jungbluth AA, Iversen K, Huvos AG, Busam KJ. Expression of melanocytic differentiation markers in malignant melanomas of the oral and sinonasal mucosa. Am J Surg Pathol. 2001 Jun;25(6):782-7.

Prasad ML, Busam KJ, Patel SG, Hoshaw-Woodard S, Shah JP, Huvos AG. Clinicopathologic Differences in Malignant Melanoma Arising in Oral Squamous and Sinonasal Respiratory Mucosa of the Upper Aerodigestive Tract [Internet]. *Arch Pathol Lab Med*. 2003;127(8):997-1002.

Prasad ML, Patel SG, Huvos AG, Shah JP, Busam KJ. Primary mucosal melanoma of the head and neck: a proposal for microstaging localized, Stage I (lymph node-negative) tumors. *Cancer* 2004;100(8):1657-64.

Robert C, Schachter J, Long GV et al. Pembrolizumab versus ipilimumab in advanced melanoma. N Engl J Med. 2015 Jun 25;372(26):2521-32. doi: 10.1056/NEJMoa1503093. Epub 2015 Apr 19.

Robert C, Long GV, Brady B et al. Nivolumab in previously untreated melanoma without BRAF mutation. N Engl J Med. 2015 Jan 22;372(4):320-30. doi: 10.1056/NEJMoa1412082. Epub 2014 Nov 16.

Roth TN, Gengler C, Huber GF, Holzmann D. Outcome of sinonasal melanoma: Clinical experience and review of the literature. *Head Neck*. 1 oct 2010;32(10):1385-92.

Samstein RM, Carvajal RD, Postow MA, Callahan MK, Shoushtari AN, Patel SG, Lee NY, Barker CA. Localized sinonasal mucosal melanoma: Outcomes and associations with stage, radiotherapy, and positron emission tomography response. Head Neck. 2016 Sep;38(9):1310-7.

Sayed Z, Migliacci J, Cracchiolo J, Barker C, Lee N, McBride S, Tabar V, Ganly I, Patel S, Morris L, Roman B, Shoushtari A, Cohen M. Association of Surgical Approach and Margin Status With Oncologic Outcomes Following Gross Total Resection for Sinonasal Melanoma. JAMA Otolaryngol Head Neck Surg. 2017 Dec 1;143(12):1220-1227.

Seban RD, Moya-Plana A, Antonios L, Yeh R, Marabelle A, Deutsch E, Schwartz LH, Gómez RGH, Saenger Y, Robert C, Ammari S, Dercle L. Prognostic 18F-FDG PET biomarkers in metastatic mucosal and cutaneous melanoma treated with immune checkpoint inhibitors targeting PD-1 and CTLA-4. Eur J Nucl Med Mol Imaging. 2020 Sep;47(10):2301-2312.

Schmidt MQ, David J, Yoshida EJ, Scher K, Mita A, Shiao SL, Ho AS, Zumsteg ZS. Predictors of survival in head and neck mucosal melanoma. Oral Oncol. 2017 Oct;73:36-42.

Shoushtari AN, Wagstaff J, Ascierto PA et al. CheckMate 067: Long-term outcomes in patients with mucosal melanoma. Journal of Clinical Oncology. 2020 May 20;38(15_suppl):10019-10019. https://doi.org/10.1200/jco.2020.38.15_suppl.10019

Sobin LH, Gospodarowicz MK, Wittekind C. TNM Classification of Malignant Tumours. *John Wiley & Sons*; 2011. 209

Stanimirov-Rossi O, Vital D, Soyka MB, Roth TN, Huber GF, Holzmann D. Multilocular sinonasal malignant melanoma: a poor prognostic subgroup? Eur Arch Otorhinolaryngol. 2015 Jan;272(1):123-9.

Sun S, Huang X, Gao L, Zhang Y, Luo J, Zhang S, Wang K, Qu Y, Wu R, Liu Q, Xiao J, Xu G, Yi J. Long-term treatment outcomes and prognosis of mucosal melanoma of the head and neck: 161 cases from a single institution. Oral Oncol. 2017 Nov;74:115-122.

Temam S, Mamelle G, Marandas P, Wibault P, Avril MF, Janot F et al. Postoperative radiotherapy for primary mucosal melanoma of the head and neck. *Cancer* 2005;103:313-9.

Thompson LDR, Wieneke JA, Miettinen M. Sinonasal tract and nasopharyngeal melanomas: a clinicopathologic study of 115 cases with a proposed staging system. *Am J Surg Pathol.* mai 2003;27(5):594-611.

Torabi SJ, Benchetrit L, Spock T, Cheraghlou S, Judson B. Clinically node-negative head and neck mucosal melanoma: An analysis of current treatment guidelines & outcomes. Oral Oncol. 2019 May;92:67-76.

Turri-Zanoni M, Medicina D, Lombardi D, Ungari M, Balzarini P, Rossini C, Pellegrini W, Battaglia P, Capella C, Castelnuovo P, Palmedo G, Facchetti F, Kutzner H, Nicolai P, Vermi W. Sinonasal mucosal melanoma: Molecular profile and therapeutic implications from a series of 32 cases. Head Neck. 2013 Aug;35(8):1066-77.

Wada H, Nemoto K, Ogawa Y, Hareyama M, Yoshida H, Takamura A et al. A multi-institutional retrospective analysis of external radiotherapy for mucosal melanoma of the head and neck in Northern Japan. *Int J Radiat Oncol Biol Phys.* 2004;59:495-500.

Xu X, Palsgrove D, Kurian E, Yan S, Oliai BR, Bishop JA. Variable expression of S100 Protein in sinonasal malignant mucosal melanoma: a potential diagnostic pitfall. Head Neck Pathol. 2020 Dec;14:929-935.

Yoshioka H, Kamada T, Kandatsu S, Koga M, Yoshikawa K, Matsuoka Y, et al. MRI of mucosal malignant melanoma of the head and neck. J Comput Assist Tomogr. juin 1998;22(3):492-7.

Zebary A, Jangard M, Omholt K, Ragnarsson-Olding B, Hansson J. KIT, NRAS and BRAF mutations in sinonasal mucosal melanoma: a study of 56 cases. Br J Cancer. 2013 Aug 6;109(3):559-64.

Zenda S, Akimoto T, Mizumoto M, Hayashi R, Arahira S, Okumura T, Sakurai H. Phase II study of proton beam therapy as a nonsurgical approach for mucosal melanoma of the nasal cavity or para-nasal sinuses. Radiother Oncol. 2016 Feb;118(2):267-71.

VII. NEUROBLASTOMES OLFACTIFS (NO)

7.1 Généralités – Epidémiologie

Le terme neuroblastome olfactif (NO), anciennement esthésioneuroblastome, est utilisé.

Incidence

Il s'agit d'une tumeur rare : Turner et Reh ont rapporté 6,3% de NO sur 6739 cas de tumeurs malignes naso-sinusiennes répertoriées dans la base de données du NCI (National Cancer Institute) entre 1973 et 2006 (Turner 2012). L'incidence sur la population américaine était de l'ordre de 0,046 nouveau cas pour 100 000 habitants et par an (Villano 2010). Il semble exister une augmentation de l'incidence au fil du temps, avec une augmentation moyenne de +2,41% par an entre 1973 et 2006 (Turner 2012). Il était néanmoins possible que cette augmentation soit en fait liée à une amélioration des méthodes diagnostiques d'imagerie et d'histologie.

Âge de survenue – Sex Ratio

Le NO est retrouvé à tous les âges. Broich et al, dans une analyse publiée en 1997 et portant sur l'ensemble des cas publiés (n=945) depuis la description du premier cas par Berger et Luc en 1924, décrivent des extrêmes allant de 18 mois à 84 ans (Broich 1997). Dans l'étude américaine de Villano, l'incidence augmente nettement après 40 ans pour atteindre un pic entre 60 et 79 ans ; l'âge médian était de 51 ans (Villano 2010).
Une revue systématique de la littérature pédiatrique, ne retenant que 7 publications sur 276, retrouvait 94 patients âgés de 0,9 à 21 ans. Près de 90 % des patients étaient de stade Kadish B ou C au moment du diagnostic et 20 % présentaient une adénopathie cervicale (Safi 2020).

Le NO présente un sex-ratio de 1. Il n'y a pas de prédisposition ethnique (Villano 2010, Broich 1997).

Facteurs de risque

Aucun facteur de risque n'a été formellement identifié dans la littérature, même si quelques cas ont été rapportés après irradiation de la région céphalique (Perez Garcia 2011)

7.2 Diagnostic clinique

Dans une étude publiée en 2013 et portant sur 44 patients pris en charge à l'Institut Gustave Roussy, les signes cliniques étaient, par ordre de fréquence décroissante : une obstruction nasale (58%), des douleurs faciales (39%), une rhinorrhée (34%), une épistaxis (30%), un larmoiement (16%), une atteinte visuelle (14%), une anosmie (14%), une masse visible (11%), des céphalées (5%) (Malouf 2013).
Les taux d'envahissement ganglionnaire au diagnostic varient selon les études, avec des chiffres allant de 12 à 22,7% (Jethanamest 2007, Gore 2009, Malouf 2013, de Gabory 2017). Des métastases cervicales étaient observées au cours du suivi pour 18,2% des tumeurs de hauts grades (Hyams III+IV) et pour 7,9% des tumeurs de bas grades (Hyams I+II) (Goshtasbi 2019).
Le taux de métastases à distance était très variable selon les études. Environ 2 à 3% des patients étaient d'emblée métastatiques (Jethanamest 2007 ; de Gabory 2017, Joshi 2019). A partir d'une méta-analyse incluant 303 neuroblastomes de bas grade et 222 de haut grade, des métastases à distance étaient observées au cours du suivi chez 20,7% des tumeurs de hauts grades (Hyams III+IV) et 8,9% des tumeurs de bas grades (Hyams I+II). Les sites de métastases à distance étaient le cerveau ou la dure-mère (n=29 ; 39,7 %), la colonne vertébrale ou l'os (n=16 ; 21,9%), le poumon (n=3 ; 4,1 %), le sein (n=2 ; 2,7%), le foie (n = 2 ; 2,7 %), et non spécifié (n = 21 ; 28,8 %) (Goshtasbi 2019).
Pour Marinelli et al, regroupant 118 NO métastatiques, il y avait 70% de tumeurs de haut grade, les sites de métastases étaient l'os (40%), le poumon (29%), le rachis (29%), le foie (11%), le sein (6%) et la peau (3%) (Marinelli 2018).

7.3 Localisation et imagerie

C'est une tumeur de la fente olfactive. Au scanner, le NO se présente comme une masse tissulaire appendue à la partie haute de la fosse nasale (même si des localisations atypiques ont été décrites), éventuellement associée à un remodelage, refoulant les structures voisines ou à une érosion de la lame criblée, du toit de l'ethmoïde, ou de la lame papyracée (Dublin 2016). Des calcifications intratumorales ont été rapportées (Manelfe 1978). Après injection de produit de contraste, le rehaussement est modéré et uniforme.

L'IRM permet de différencier la tumeur des rétentions sinusiennes, et d'apprécier l'envahissement des tissus mous (en particulier de l'orbite, de la dure-mère, des bulbes et des tractus olfactifs et du parenchyme cérébral). La lésion apparaît habituellement hypointense en séquence pondérée T1, avec un rehaussement net après injection de gadolinium (hors zones de nécroses ou d'hémorragie intratumorale). La lésion est hypointense en séquence pondérée T2, et contraste ainsi avec les rétentions sinusiennes, hyperintenses. Les séquences pondérées T2 avec saturation du signal de la graisse (FAT SAT) sont utiles pour différencier la tumeur de la graisse orbitaire (Dublin 2016). La présence de kystes intratumoraux semble assez spécifique des NO (Som 1994). Certaines publications suggèrent que l'envahissement dural n'est pas toujours bien analysé par l'IRM : certaines lésions pourraient ainsi entrainer un rehaussement dural après injection sans envahissement histologique, et inversement un envahissement peut être retrouvé histologiquement, sans anomalie radiologique (Ahmadi 1994 ; McIntyre 2012).
Les modalités du bilan d'extension ne sont pas consensuelles ; le recours à la tomographie par émission de positons (TEP) au 18-FDG couplée à la TDM a été rapporté et semble possible (Nguyen et al 2006).

R66 : Le bilan d'extension d'un NO comprend systématiquement un scanner et une IRM du massif facial et de la base du crâne, un scanner cervico-thoraco-abdomino-pelvien **(Accord fort)**.

R67 : Il n'est pas recommandé de se fier uniquement à la TEP-scanner au 18-FDG pour le bilan d'extension des NO dans l'état actuel des connaissances **(Accord relatif)**.

7.4 Anatomie pathologique

Note : ICD – O = *morphology code of the International Classification of Diseases for Oncology*

Code ICD-O 9522/3

7.4.1 Définition - terminologie – synonymes

Neuroblastome olfactif : tumeur maligne neuro-ectodermique née aux dépens de la membrane olfactive du tractus nasosinusien.
Synonymes : esthésioneuroblastome, esthésioneurocytome, esthésioneuroépithéliome.
En anglais : *olfactory neuroblastoma, esthesioneuroblastoma, esthesioneuroepithelioma*.

7.4.2 Éléments du diagnostic et diagnostics différentiels

Diagnostic facile dans les localisations typiques pour les NO de bas grade : tumeur lobulée faite de cellules rondes de taille petite à moyenne, fond fibrillaire, rosettes de 2 types (pseudo rosettes neuroïdes de Homer-Wright et rosettes de Flexner-Wintersteiner).
Diagnostic difficile pour les NO de haut grade : diagnostics différentiels avec le carcinome neuroendocrine, le carcinome indifférencié naso-sinusien ou « SNUC » (*sinonasal undifferentiated carcinoma* qui n'exprime que les marqueurs épithéliaux), les tumeurs neuro-ectodermiques primitives « PNET/Ewing » avec expression caractéristique de CD99 (MIC 2), le groupe des tumeurs malignes à cellules rondes (lymphomes, rhabdomyosarcomes, mélanomes…).

Ces formes de haut grade doivent bénéficier d'une relecture par des anatomopathologistes qui ont une expertise en pathologie ORL.

<u>Immunophénotype</u> nécessaire au diagnostic ; critères minimum nécessaires :

- positivité des marqueurs neuroendocrines
- positivité particulière de la PS100 (cellules sus-tentaculaires à l'interface lobules/stroma)
- marqueurs épithéliaux négatifs ou rarement exprimés (quelques cellules et vraies rosettes).
- Le grade de Hayms (Tableau 23)

Tableau 23 : classification de Hyams des NO.

Grades	I	II	III	IV
architecture lobulaire	++	++	+/-	+/-
polymorphisme nucléaire	-	+/-	+	++
mitoses	-	+	++	++
calcifications	+/-	+/-	-	-
nécrose	-	-	+/-	++
fond fibrillaire	+++	++	+/-	-
pseudo rosettes Homer Wright	+/-	+/-	-	-
rosettes glandulaires Flexner	-	-	++	+

[Broich et al.1997; Hyams 1988; Dulguerov et al. 2001]

7.5 Classification TNM

La classification TNM de l'UICC n'est pas applicable au NO.

Le stade tumoral a directement été pris en compte dans plusieurs études. On retrouve 4 classifications :

- **La classification de KADISCH [1976]**

Type A : tumeur limitée à la cavité nasale

TYPE B : tumeur intéressant les cavités nasales et paranasales

TYPE C : tumeur étendue au-delà des cavités paranasales

- **La classification de KADISCH modifiée par MORITA [1993]**

TYPE A : Tumeur limitée aux fosses nasales

TYPE B : Tumeur intéressant les cavités nasales et paranasales

TYPE C : Tumeur étendue au-delà des cavités paranasales

TYPE D : Patient M+

- **La classification de BILLER [1990]**

T1 : Tumeur limitée aux fosses nasales (excluant le sphénoïde)

T2 : Extension à la périorbite et à l'étage antérieur

T3 : Extension au cerveau résécable

T4 : Extension au cerveau non résécable

- **La classification de DULGUEROV [1992]**

T1 : Cavité nasale excluant le sphénoïde

T2 : Cavité nasale étendue au sphénoïde

T3 : Extension à l'orbite et à l'étage antérieur

T4 : Extension au cerveau

Les classifications à retenir sont celle de Kadish modifiée et celle de Dulguerov.

7.6 Facteurs Pronostiques

Tous stades confondus, les survies relatives à 2, 5 et 10 ans étaient respectivement de 82%, 72% et 62% dans l'étude de Villano et al (2010). Ces taux de survie classent le NO dans le groupe des tumeurs naso-sinusiennes de relativement bon pronostic : par comparaison les taux de survie relative à 5 ans dans la même population étaient de 63% pour l'adénocarcinome, de 53% pour le carcinome épidermoïde, de 34,7% pour le mélanome et de 34,7% pour le SNUC. Les taux de survie n'ont pas significativement augmenté entre 1973 et 2006 (Turner 2012).

7.6.1 Facteurs liés à la clinique

La classification clinique la plus répandue est celle de Kadish modifiée par Morita, avec une survie qui semble corrélée au stade de la maladie dans les anciennes études (Broich 1997, Jethanamest 2007). Sur une cohorte de 311 patients, Jethanamest et al ont montré que la survie globale et la survie sans récidive à 10 ans (analyse de Kaplan-Meier) sont de 83,4 % et 90 % respectivement pour les patients quand la tumeur est limitée aux fosses nasales (Type A de Kadisch modifié), 49 % et 68,3 % pour les patients quand la tumeur atteint les cavités paranasales (Type B de Kadisch modifié), 36 % et 66,7 % pour les patients quand la tumeur s'étend au-delà des cavités paranasales (Type C de Kadisch modifié), 13,3 % et 35,6 % pour les patients métastatiques (Type D de Kadisch modifié) ($p<0,01$). A noter, si dans l'étude de Villano et al. les patients présentant un neuroblastome de stade D de Kadish modifié avaient une moins bonne survie que ceux présentant un stade A, B ou C, la survie n'était en revanche que marginalement meilleure dans les stades A que dans les stades B ou C ($p=0.06$) (Villano 2010). Une méta-analyse incluant 883 patients, ne retrouvait pas de différence statistique de survie en

analyse multivariée entre les Kadish A vs B et A vs C. Il n'y avait pas non plus de différence entre les stades T1 vs T2 et T3 vs T4 de la classification de Dulguerov (Joshi 2019). Ce n'était pas le cas pour Harvey et al qui retrouvaient une nette différence de survie sans récidive pour le stade C par rapport aux stades A et B (Harvey 2016). Pour certains auteurs, la combinaison de plusieurs systèmes de classification permettrait d'évaluer plus finement le pronostic (Miyamoto 2000). Le sexe et l'origine ethnique n'étaient pas des facteurs pronostiques indépendants (Broich 1997, Dulguerov 2001). L'impact pronostique de l'âge était incertain : pour Van Gompel et al, un âge > 50 ans était un facteur de mauvais pronostic alors qu'il ne l'était pas dans la méta-analyse de Joshi et al (Van Gompel 2012, Joshi 2019). Brisson et al à partir de 636 patients retrouvaient l'âge >60 ans, le stade Kadish C, le statut M+ comme facteur de mauvais pronostic diminuant la survie globale (Brisson 2021).

Arnold et al à partir d'une méta-analyse de 21 études regroupant 399 patients, retrouvaient un âge avancé comme facteur de mauvais pronostic (Arnold 2020).

7.6.2 Facteurs liés à l'histologie

La classification de Hyams est l'outil histologique pronostique le plus utilisé pour anticiper l'évolution tumorale, souvent en corrélation avec les données cliniques. A noter, les grades de Hyams sont souvent regroupés dans les études en « grades I-II » et « grades III-IV » (Malouf 2013, Dulguerov 2001, Van Gompel 2012, Kaur 2013, Goshtasbi 2019).

La classification histologique de Hyams présente cependant des limites. Ce système de grading histologique a été mis au point à partir d'un groupe de 17 patients. De plus, le matériel utilisé pour certains patients provient d'une période où les SNUC n'étaient pas identifiés (1990) et n'a pas été réévalué depuis. Les départements d'anatomopathologie non spécialisés sont rarement confrontés à cette tumeur rare, et ont tendance à surdiagnostiquer les neuroblastomes olfactifs. Dans une étude parue en 2002, Cohen et al. n'ont confirmé que 2 des 12 tumeurs étiquetées neuroblastome olfactif après relecture par des anatomopathologistes expérimentés (Cohen 2002). Enfin, le score de Hyams repose uniquement sur une évaluation morphologique, et aucune étude n'a permis de mettre en évidence de différences moléculaires entre les tumeurs de bas grade et de haut grade.

Des adaptations du score de Hyams ont été proposées : en 2013, Malouf et al proposaient de diviser le groupe III en deux, afin de différencier des III « vrais » et des III-IV qui n'auraient pas tous les critères du groupe IV mais seraient plus agressifs que les III. Le seuil entre bas grade et haut grade proposé dans cette étude sépare les grades I à III des grades III-IV et IV. Cette nouvelle classification permet de distinguer les neuroblastomes olfactifs de bas grade (Hyams I-III) et haut grade (III-IV et IV) avec une corrélation clinique pertinente : les tumeurs de haut grade présentent plus fréquemment des

métastases lepto-méningées tandis que les tumeurs de bas grade ont plutôt des récidives loco-régionales (Malouf 2013). Cette nouvelle tentative de classification utilise cependant encore des critères morphologiques, relativement subjectifs et difficilement reproductibles. La caractérisation de nouveaux facteurs pronostiques fondés sur l'immunohistochimie et la biologie moléculaire permettrait sans doute de mieux évalue l'agressivité des neuroblastomes olfactifs.

Dans une méta-analyse récente incluant 349 neuroblastomes de bas grade et 214 de haut grade, Les patients porteurs de tumeurs de bas grade avaient des taux de survie globale à 5 et 10 ans de 81,2 % et 64,0 % contre 60,9 % et 40,6 % pour les patients porteurs de tumeurs de haut grade (Goshtasbi 2019). En comparant les taux de survie globale des tumeurs de bas et de haut grade, les OR à 5 et 10 ans étaient de 3.39 (95% CI 2.09–5.49; p<0.001) et 3.03 (95% CI 1.82–5.06; p<0.001) (Goshtasbi 2019). Brisson et al à partir de 636 patients retrouvaient le haut grade histologique de Hyams comme facteur de mauvais pronostic diminuant la survie globale (Brisson 2021). Ces résultats étaient contradictoires avec ceux de Joshi et al qui à partir de 883 patients ne retrouvaient pas de différence de survie entre les grades I – II – III et IV comparés séparément (Joshi 2019). Harvey et al ne retrouvaient pas de différence de survie spécifique entre les grades à partir de 109 patients traités (Harvey 2016). L'envahissement de la dure-mère était par contre un facteur de mauvais pronostic.

Arnold et al à partir d'une méta-analyse de 21 études regroupant 399 patients, retrouvaient le statut positif des marges d'exérèse comme facteur de mauvais pronostic diminuant la survie sans récidive (Arnold 2020).

7.6.3 Facteurs liés au traitement (résultats)

7.6.3.1. sur T

Le protocole associant chirurgie suivie d'une radiothérapie est celui le plus fréquemment utilisé dans la littérature (Mays 2018, de Gabory 2018, Goshtasbi 2019, Joshi 2019, Brisson 2021)

Chirurgie

Dans une méta-analyse incluant 361 NO, malgré l'hétérogénéité des protocoles thérapeutiques, la chirurgie donnait de meilleurs résultats taux de survie sans récidive (p<.0001) et de meilleurs taux de survie globale (p<.0001) que les protocoles aux modalités non chirurgicales (Devaiah 2009).

Pour le NO on retient des séries monocentriques de cas (np 4) [Folbe 2009 ; de Bonnecaze 2014 ; de Gabory 2018, Mays 2018] et une méta-analyse (np 2) [Fu 2016] confirmant des taux de survie sans récidive comparables entre les voies externes et la voie endoscopique (cf chapitre généralités). Devaiah

et al rapportaient un meilleur taux de survie après chirurgie endoscopique (ou combinée assistée par l'endoscope) qu'après chirurgie par voie externe, mais les auteurs notaient que la durée de suivi et la proportion de stades avancés (Kadish modifié C et D) était inférieure dans le groupe des patients opérés par voie endoscopique (Devaiah 2009). Pour Rawal et al, il apparaît, avec un niveau de preuve 2A, que la chirurgie endoscopique permettrait une meilleure survie que la résection crânio-faciale (Rawal 2012). Une revue de la littérature retrouvait à partir de 82 études regroupant 7460 procédures endoscopiques (120 NO) que la chirurgie endoscopique de l'étage antérieur de la base du crâne ne présentait pas plus de complications que les voies externes et que ces complications diminuaient avec l'expérience des équipes (Borg 2016). Harvey et al retrouvaient à partir d'une série de 109 NO avec un suivi moyen de 42 mois que la voie endoscopique apportait un bénéfice avec plus de résection en marge négative notamment sur les stades C de Kadish que les voies externes (Harvey 2016). En analyse multivariée, la chirurgie en marges saines était un facteur pronostic important comme le stade tumoral et la dose de radiothérapie (>54 Gy) (Ozsahin 2010)

Dans une méta-analyse portant sur 26 études (390 patients), Dulguerov et al ont tenté de comparer différents protocoles thérapeutiques. La combinaison chirurgie – radiothérapie était associée à une meilleure survie (65%) que la chirurgie seule (48%), que la combinaison chimioradiothérapie concomittante (51%) ou le triple traitement chirurgie-radiothérapie-chimiothérapie (47%) (Dulguerov 2001). Cependant, ces différences n'étaient pas statistiquement significatives, peut-être en raison d'un nombre insuffisant de patients. Par ailleurs, dans une étude rétrospective sur 353 patients traités pour un neuroblastome olfactif entre 1973 et 2006 aux Etats-Unis, la radiothérapie adjuvante n'apportait pas de bénéfice en termes de survie par rapport à la chirurgie seule (p=0.79) (Villano 2010). Ces résultats contrastent avec ceux d'Ow et al, qui retrouvaient sur une série de 70 patients traités un bénéfice significatif en termes de survie spécifique chez les patients atteints de lésions évoluées (T3 ou T4) ayant reçu une irradiation post-opératoire (Ow 2014).
Pour Mays et al., à partir de 55 patients essentiellement de stade A et B de Kadish, le statut positif des marges était un facteur de mauvais pronostic (Mays 2018). Ces résultats étaient identiques pour Joshi et al, à partir de 883 patients (Joshi 2019).

Pour Mays et al, il n'y avait pas de bénéfice à enlever la base du crâne (lame criblée, dure mère et bulbe olfactif) chez les patients n'ayant pas d'envahissement pour ces structures à l'imagerie (Mays 2018).

R68 : La chirurgie d'exérèse macroscopique totale et microscopique avec marges de sécurité négatives suivie d'une radiothérapie sur le lit tumoral et les premiers relais ganglionnaires est le traitement standard curatif des NO **(Accord relatif)**.

Radiothérapie

Ozsahin et al à partir de 77 patients dont 96 % ont eu de la radiothérapie retrouvaient comme complications à long terme un patient (1%) atteint de rétinopathie de grade 3, 6 patients (8%) atteints de nécrose de grade 4 (5 ostéoradionécrose et 1 radionécrose cérébrale frontale mortelle) (Ozsahin 2010).
Au Japon, 21 patients ont été traités par une radiothérapie à ions carbone (T4 N0). La médiane de suivi était de 39 mois. A 3 ans, les taux de survie globale et de contrôle local étaient de 88,4% et 83,0%. Une toxicité tardive de grade 4 a été observée chez 3 patients, dont 2 atteintes du nerf optique et 1 rétinopathie ipsilatérale (n = 1) (Suefuji 2018).

Chimiothérapie

Les études concernant les apports de la chimiothérapie portent sur un nombre de cas limités. Elles portent, soit sur le caractère adjuvant de la chimiothérapie pour des lésions curables en association avec la radiothérapie, soit sur des situations avancées ou métastatiques non résécables. La classification de Hyams semblait être un élément pronostique de la réponse à la chimiothérapie (McElroy 1998).

Miller et al dans une comparaison rétrospective de 38 patients séparés en 2 groupes l'un traité par chirurgie + radiothérapie l'autre par chirurgie + radiochimiothérapie adjuvante. Le groupe chirurgie + radiochimiothérapie adjuvante comprenait plus de patients de stade D de Kadish, d'invasions durales et de marges histologiques positives après la chirurgie. Tous ces patients ont reçu des schémas thérapeutiques à base de platine, combinés avec de l'étoposide dans 67%. Il n'y avait pas de différence de survie globale et de survie sans récidive entre les deux groupes, même en limitant l'analyse aux patients avec les stades de Kadish B et C (Miller 2018).

A partir de la base de données américaines (SEER), Brisson et al. ont regroupé 636 patients. Cent quatre-vingt-quinze patients ont reçu une chimiothérapie dans le cadre de leur traitement. Il y avait une survie globale (HR 1,7, IC à 95 % : 1,3-2,2, P=0,001) et une survie spécifique (HR 1,8, IC à 95 % : 1,3-2,4, P < 0,001) moins bonne pour ces patients en comparaison de ceux n'ayant eu aucune chimiothérapie ou dont le statut avec ou sans chimiothérapie était inconnu. Sur l'analyse de sous-groupe, les patients non opérables traités ayant reçu une chimiothérapie (± radiothérapie) avaient un

bénéfice sur la survie (HR 0,3 IC à 95 % : 0,14-0,61, p<0,001) (Brisson 2021). Dans cette étude l'utilisation seule de la radiothérapie ou de la chimiothérapie étaient aussi associé à une diminution de la survie globale.

Arnold et al à partir d'une méta-analyse de 21 études regroupant 399 patients, retrouvaient l'utilisation de la chimiothérapie chez des patients opérables comme facteur de mauvais pronostic diminuant la survie sans récidive (Arnold 2020).

Dans la population pédiatrique :

Dans une revue de la littérature isolant 94 patients < 21 ans, un traitement à modalité unique a été utilisé chez 10,6 % des patients (5 chirurgies, 5 CT), à double modalité chez 39,4 % des patients (18 chirurgies et RT, 13 CT et RT, 6 CT et chirurgie). Un traitement associant 3 modalités a été utilisée pour 50 % (47/94) des patients. La survie sans progression et la survie globale variait de 44,4 à 91 % avec un suivi médian de 6,1 ans (Safi 2020).

7.6.3.2. sur N

Le statut ganglionnaire initial N+ était pour Joshi et al un facteur de mauvais pronostic avec une survie globale à 5 et 10 ans de 83 et 66% pour les N- contre 68 et 31% pour les N+ (Joshi 2019).

Une méta-analyse incluant 678 patients à partir de 32 études retrouvait un taux de métastases ganglionnaires à plus de 6 mois du diagnostic et du traitement initial uniquement sur T de 12,4 %. L'association chirurgie de rattrapage suivi d'une radiothérapie sur N+ était le traitement le plus efficace (Odd ratio 8,6) par rapport aux traitements à une modalité (Gore 2009)

7.6.3.3. sur M

Dans une étude de Marinelli et al. portant sur 118 NO métastatiques, la chimiothérapie en association avec la chirurgie et/ou la radiothérapie a permis une meilleure survie globale par rapport aux monothérapies et à l'absence de traitement (P < 0,001). Cependant, 66% des patients ont reçu soit un traitement unique, soit aucun traitement. En analyse multivariée, la modalité de traitement était significativement associée à une meilleure survie globale (p<0,001). La chimiothérapie à base de platine était le plus souvent utilisée mais n'a pas fourni de bénéfice de survie par rapport à tous les autres protocoles de chimiothérapie (Marinelli 2018). Le protocole utilisé le plus souvent est une combinaison de sels de platine avec de l'étoposide.

7.7 Stratégie thérapeutique

La plupart des institutions sont favorables à une chirurgie d'emblée suivie d'une irradiation post-opératoire. Le traitement par chirurgie seule ou irradiation seule, la radiothérapie ou la chimiothérapie préopératoire ne sont pas un standard.

Pour les tumeurs opérables, la chirurgie doit permettre une exérèse tumorale macroscopique totale et microscopique avec marges de sécurité négatives.

Il existe des métatstases ganglionnaires cervicales dans 5 à 7 % des cas au moment du diagnostic. Ce chiffre ne justifie pas un évidement cervical systématique pour les patients N0 clinique et radiologique.

La chimiothérapie ne représente pas un traitement de routine dans les neuroblastomes olfactifs. Le plus souvent elle est utilisée dans les tumeurs évoluées, T4 avec haut grade de Hyams, dans le cadre d'un traitement multimodal avec le plus souvent chimiothérapie première, radiothérapie et éventuellement chirurgie crâniofaciale.

R69 : Dans le cas des tumeurs de haut grade (Hyams III-IV), il est recommandé de discuter le schéma thérapeutique curatif en RCP régionale REFCOR et d'évoquer une chimiothérapie néoadjuvante **(Accord relatif)**.

7.8 Surveillance après traitement

Un suivi à long terme est nécessaire chez ces patients mais les modalités exactes de cette surveillance en termes de fréquence des examens cliniques et paracliniques restent à définir (Jethanamest 2007, Dulguerov 2001).

R70 : Il est recommandé de surveiller les NO au moins 20 ans **(Accord relatif)**.

Références :

Ahmadi J, Hinton DR, Segall HD, Couldwell WT. Surgical implications of magnetic resonance-enhanced dura. *Neurosurgery* 1994; 35(3):370-7; discussion 377.

Arnold MA, Farnoosh S, Gore MR. Comparing Kadish and Modified Dulguerov Staging Systems for Olfactory Neuroblastoma: An Individual Participant Data Meta-analysis. Otolaryngol Head Neck Surg. 2020 Sep;163(3):418-427.

Biller HF, Lawson W, Sachdev VP, Som P. Esthesioneuroblastoma: surgical treatment without radiation. *Laryngoscope*. 1990;100(11):1199-201.

Borg A, Kirkman MA, Choi D. Endoscopic Endonasal Anterior Skull Base Surgery: A Systematic Review of Complications During the Past 65 Years. World Neurosurg. 2016 Nov;95:383-391.

Brisson RJ, Quinn TJ, Deraniyagala RL. The role of chemotherapy in the management of olfactory neuroblastoma: A 40-year surveillance, epidemiology, and end results registry study. Health Sci Rep. 2021 May 2;4(2):e257.

Broich G, Pagliari A, Ottaviani F. Esthesioneuroblastoma: a general review of the cases published since the discovery of the tumour in 1924. *Anticancer Res*. 1997;17(4A):2683-706.

Cohen ZR, Marmor E, Fuller GN, DeMonte F. Misdiagnosis of olfactory neuroblastoma. Neurosurg *Focus 2002;12(5):e3.*

de Bonnecaze G, Chaput B, Al Hawat A, Filleron T, Vairel B, Serrano E, et al. Long-term oncological outcome after endoscopic surgery for olfactory esthesioneuroblastoma. *Acta Otolaryngol.* 2014;134(12):1259-64.

de Gabory L, Merza Abdulkhaleq H, Darrouzet V, Bébéar JP, Stoll D : Long-term results of 28 esthesioneuroblastomas managed over 35 years. Head Neck 2011;33(1) :82-86.

de Gabory L, Verillaud B, Rumeau C, Herman P, Jankowski R, Michel J, de Kermadec H, Coste A, Mortuaire G, Righini C, Reyt E, Choussy O, Trévillot V, Crampette L, Serrano E, Tsaranazy A, Bastier PL, Vergez S. Multicenter assessment of exclusive endoscopic endonasal approach for the treatment of 53 olfactory neuroblastomas. Head Neck. 2018 May;40(5):1000-1007

Devaiah AK, Andreoli MT. Treatment of esthesioneuroblastoma: a 16-year meta-analysis of 361 patients. *Laryngoscope* 2009;119(7):1412-6.

Dublin AB, Bobinski M. Imaging Characteristics of Olfactory Neuroblastoma (Esthesioneuroblastoma). *J Neurol Surg B Skull Base.* 2016;77(1):1-5.

Dulguerov P, Calcaterra T. Esthesioneuroblastoma: the UCLA experience 1970-1990. *Laryngoscope* 1992;102(8):843-9.

Dulguerov P, Allal AS, Calcaterra TC. Esthesioneuroblastoma: a meta-analysis and review. *Lancet Oncol*. 2001;2(11):683-90.

Folbe A, Herzallah I, Duvvuri U, Bublik M, Sargi Z, Snyderman CH, et al. Endoscopic endonasal resection of esthesioneuroblastoma: a multicenter study. *Am J Rhinol Allergy.* 2009;23(1):91-4.

Fu TS, Monteiro E, Muhanna N, Goldstein DP, de Almeida JR. Comparison of outcomes for open versus endoscopic approaches for olfactory neuroblastoma: A systematic review and individual participant data meta-analysis. Head Neck. 2016;38 Suppl 1:E2306-16.

Gore MR, Zanation AM. Salvage treatment of late neck metastasis in esthesioneuroblastoma: a meta-analysis. Arch Otolaryngol Head Neck Surg. 2009 Oct;135(10):1030-4.

Goshtasbi K, Abiri A, Abouzari M, Sahyouni R, Wang BY, Tajudeen BA, Hsu FPK, Cadena G, Kuan EC. Hyams grading as a predictor of metastasis and overall survival in esthesioneuroblastoma: a meta-analysis. Int Forum Allergy Rhinol. 2019 Sep;9(9):1054-1062.

Harvey RJ, Nalavenkata S, Sacks R, Adappa ND, Palmer JN, Purkey MT, Schlosser RJ, Snyderman C, Wang EW, Woodworth BA, Smee R, Havas T, Gallagher R. Survival outcomes for stage-matched endoscopic and open resection of olfactory neuroblastoma. Head Neck. 2017 Dec;39(12):2425-2432.
Hyams VJ. Olfactory neuroblastoma. In : Hyams VJ, Baksakis JG, Michaels L (Eds). Tumors of the upper aerodigestive tract and ear. Washington DC : *Armed Forces Institute of Pathology* 1988:240-48.

Jethanamest D, Morris LG, Sikora AG, Kutler DI. Esthesioneuroblastoma: a population-based analysis of survival and prognostic factors. *Arch Otolaryngol Head Neck Surg.* 2007;133(3):276-80.

Joshi RR, Husain Q, Roman BR, Cracchiolo J, Yu Y, Tsai J, Kang J, McBride S, Lee NY, Morris L, Ganly I, Tabar V, Cohen MA. Comparing Kadish, TNM, and the modified Dulguerov staging systems for esthesioneuroblastoma. J Surg Oncol. 2019 Jan;119(1):130-142.

Kadish S, Goodman M, Wang CC. Olfactory neuroblastoma. A clinical analysis of 17 cases. *Cancer* 1976;37(3):1571-6.

Kaur G, Kane AJ, Sughrue ME, et al. The prognostic implications of Hyam's subtype for patients with Kadish stage C esthesioneuroblastoma. *J Clin Neurosci* 2013; 20(2):281-6.

Koka VN, Julieron M, Bourhis J, et al. Aesthesioneuroblastoma. *J Laryngol Otol* 1998;112(7):628-33.

Malouf GG, Casiraghi O, Deutsch E, Guigay J, Temam S, Bourhis J. Low- and high-grade esthesioneuroblastomas display a distinct natural history and outcome. *Eur J Cancer* 2013;49(6):1324-34.

Manelfe C, Bonafe A, Fabre P, Pessey JJ. Computed tomography in olfactory neuroblastoma: one case of esthesioneuroepithelioma and four cases of esthesioneuroblastoma. *J Comput Assist Tomogr* 1978;2(4):412-20.

Marinelli JP, Janus JR, Van Gompel JJ, Link MJ, Foote RL, Lohse CM, Price KA, Chintakuntlawar AV. Esthesioneuroblastoma with distant metastases: Systematic review & meta-analysis. Head Neck. 2018 Oct;40(10):2295-2303.

Mays AC, Bell D, Ferrarotto R, Phan J, Roberts D, Fuller CD, Frank SJ, Raza SM, Kupferman ME, DeMonte F, Hanna EY, Su SY. Early Stage olfactory neuroblastoma and the impact of resecting dura and olfactory bulb. Laryngoscope. 2018 Jun;128(6):1274-1280.

McElroy EA Jr, Buckner JC, Lewis JE. Chemotherapy for advanced esthesioneuroblastoma: the Mayo Clinic experience. *Neurosurgery* 1998;42(5):1023-7; discussion 1027-8.

McIntyre JB, Perez C, Penta M, Tong L, Truelson J, Batra PS. Patterns of dural involvement in sinonasal tumors: prospective correlation of magnetic resonance imaging and histopathologic findings. *Int Forum Allergy Rhinol* 2012;2(4):336-41.

Miller KC, Marinelli JP, Van Gompel JJ, Link MJ, Janus JR, Foote RL, Price KA, Garcia J, Rivera M, Chintakuntlawar AV. Utility of adjuvant chemotherapy in patients receiving surgery and adjuvant radiotherapy for primary treatment of esthesioneuroblastoma. Head Neck. 2019 May;41(5):1335-1341.

Miyamoto RC, Gleich LL, Biddinger PW, Gluckman JL. Esthesioneuroblastoma and sinonasal undifferentiated carcinoma: impact of histological grading and clinical staging on survival and prognosis. *Laryngoscope* 2000;110(8):1262-5.

Morita A, Ebersold MJ, Olsen KD, Foote RL, Lewis JE, Quast LM. Esthesioneuroblastoma: prognosis and management. Neurosurgery 1993;32(5):706-14; discussion 714-5.

Ow TJ, Hanna EY, ROberts DB, Levine NB, El-Naggar AK, Rosenthal DI, DeMonte F, Kupferman ME. Optimization of long-term outcomes for patients with esthesioneuroblastoma. *Head Neck*. 2014 Apr;36(4):524-30. doi: 10.1002/hed.23327.

Ozsahin M, Gruber G, Olszyk O, Karakoyun-Celik O, Pehlivan B, Azria D, Roelandts M, Kaanders JH, Cengiz M, Krengli M, Matzinger O, Zouhair A. Outcome and prognostic factors in olfactory neuroblastoma: a rare cancer network study. Int J Radiat Oncol Biol Phys. 2010 Nov 15;78(4):992-7.

Perez Garcia V, Martinez Izquierdo Mde L. Radiation-induced olfactory neuroblastoma: a new etiology is possible. *Oral Maxillofac Surg* 2011;15(2):71-7.

Rawal RB, Gore MR, Harvey RJ, Zanation AM. Evidence-based practice: endoscopic skull base resection for malignancy. Otolaryngol Clin N Am. 2012;45:1127–1142 http://dx.doi.org/10.1016/j.otc.2012.06.013

Safi C, Spielman D, Otten M, Bruce JN, Feldstein N, Overdevest JB, Gudis DA. Treatment Strategies and Outcomes of Pediatric Esthesioneuroblastoma: A Systematic Review. Front Oncol. 2020 Jul 24;10:1247.

Som PM, Lidov M, Brandwein M, Catalano P, Biller HF. Sinonasal esthesioneuroblastoma with intracranial extension: marginal tumor cysts as a diagnostic MR finding. *AJNR Am J* Neuroradiol 1994;15(7):1259-62.

Suefuji H, Koto M, Demizu Y, Saitoh JI, Shioyama Y, Tsuji H, Okimoto T, Ohno T, Nemoto K, Nakano T, Kamada T. A Retrospective Multicenter Study of Carbon Ion Radiotherapy for Locally Advanced Olfactory Neuroblastomas. Anticancer Res. 2018 Mar;38(3):1665-1670.

Turner JH, Reh DD. Incidence and survival in patients with sinonasal cancer: a historical analysis of population-based data. *Head Neck* 2012;34(6):877-85.

Van Gompel JJ, Giannini C, Olsen KD, et al. Long-term outcome of esthesioneuroblastoma: hyams grade predicts patient survival. *J Neurol Surg B Skull Base* 2012;73(5):331-6.

Villano JL, Bressler L, Propp JM, et al. Descriptive epidemiology of selected olfactory tumors. J *Neurooncol* 2010;100(1):73-80.

VIII. Carcinome indifférencié naso-sinusien

(*Sino Nasal Undifferenciated Carcinoma* S.N.U.C.)

8.1 Généralités – Epidémiologie

Incidence

Les carcinomes indifférenciés, individualisés en 1986, sont rares et agressifs. Chambers et al, sur une étude rétrospective de 318 cas américains, parviennent à estimer l'incidence à 0,2 nouveaux cas/million d'habitant/an. Le SNUC représenterait moins de 2% des tumeurs malignes naso-sinusiennes (Chambers 2015).

Le groupe des tumeurs indifférenciées ou peu différenciées naso-sinusiennes a été largement démembré ces dernières années du fait de la description de nouvelles entités. **Le diagnostic de SNUC est un diagnostic d'élimination** qui ne peut donc être retenu qu'après avoir éliminé ces entités par l'analyse histologique, immunohistochimique et moléculaire (voir § 2-4). Des mutations dans le gène IDH2 ont été décrites dans des tumeurs peu différenciées naso-sinusiennes, essentiellement dans des SNUC mais également dans des tumeurs classées neuroblastomes olfactifs ou carcinomes neuroendocrines. La place nosologique des carcinomes IDH2 mutés n'est pas encore bien définie.

Âge de survenue – Sex Ratio

Ils sont plus fréquents chez l'homme (70%). L'âge des patients est très variable (de 8 à 84 ans), avec une moyenne d'environ 53 ans (Van der Laan 2016, de Bonnecaze 2018, Amit 2019).

Facteurs de risque

Il n'existe à ce jour aucun facteur de risque associé à la survenue d'un SNUC. Les facteurs de risque classiquement retrouvés dans d'autres tumeurs malignes d'origine naso-sinusienne n'ont à ce jour pas démontré leur lien de cause à effet avec les SNUC. On citera notamment l'exposition au tabac, l'exposition aux poussières de bois, la présence de l'Epstein Barr Virus (EBV) ou de l'Human Papilloma Virus (HPV). Il semblerait que le Virus d'Epstein Barr (EBV) ne soit pas impliqué dans la genèse des SNUC dans les populations européennes ou nord-américaines. Deux études ont cependant détecté de l'EBV chez des patients asiatiques (Lopategui 1994, Shinokuma 2000).

8.2. Diagnostic clinique

Les SNUC sont en règle générale des tumeurs volumineuses et évolutives, avec une symptomatologie naso-sinusienne récente et associant l'ensemble des symptômes. **Le retentissement oculaire (diplopie, baisse de l'acuité visuelle) et les douleurs sont fréquents**.

Xu et al, dans une méta-analyse de 140 patients, retrouvait 20% d'obstruction nasale, 17% d'épistaxis, 12% de céphalées et 7,1% de douleurs faciales au moment du diagnostic (Xu 2013).
Reiersen et al sur une méta-analyse de 167 patients, retrouvaient 32% d'envahissement intra-orbitaire, 25% d'envahissement de la base du crâne dont un tiers envahissait le parenchyme cérébral, soit 8% au moment du diagnostic (Reiersen 2012).
La maladie est majoritairement d'un stade T4 au moment du diagnostic (73% Xu 2013 – 75% de Bonnecaze 2018, 81% Morand 2017)
L'examen clinique doit rechercher une atteinte ganglionnaire présente dans 8 à 16 % des cas (Reiersen 2012, Morand 2017).
Environ 8% des patients ont des métastases à distance (poumon, os) au moment du diagnostic (Morand 2017).

8.3. Localisation et imagerie

Cette forme histologique ne présente aucune spécificité en imagerie.

Le bilan d'extension à distance devra comporter au minimum un scanner thoraco-abdominal injecté, et recherchera notamment des lésions secondaires pulmonaires, des adénopathies médiastinales et des lésions hépatiques.
La tomographie par émission de positrons (ou TEP-scanner) au 18-fluorodésoxyglucose (18FDG) est l'examen de choix pour évaluer le statut métastatique des patients porteurs de SNUC, en montrant un hypermétabolisme intense des lésions tumorales primitives et secondaires, qu'elles soient pulmonaires, hépatiques, ou osseuses. Elkhatib et al à partir de 13 patients ont constaté que le SUVmax moyenne était pour les SNUC de 35,63 (intervalle 10,8–77,9), cinq fois plus élevée que pour les NO (moy 7,24 (intervalle 4,6–10,7) (p=0,001)) (Elkhatib 2016). Ozturk K et al, à partir d'une série de 97 patients, retrouvaient des valeurs moyennes de SUVmax pour le SNUC de 28,7 > CE (17,9) > CAK (11,3) > NO (8,7). Il n'y avait pas de différence de SUVmax et de SUV moyenne en fonction du stade tumoral (Ozturk 2018). Le TEP-scanner permet également d'apporter une aide pour le suivi post thérapeutique en distinguant les récidives tumorales qui sont hypermétaboliques, des remaniements post-thérapeutiques qui ne le sont pas (cf chapitre généralités 3.2 La Tomographie par Emission de Positron au 18-FDG).

R72 : Une TEP-scanner au 18-FDG systématique est recommandée pour le bilan d'extension régional et à distance d'un SNUC (Grade C) **(Accord fort)**.

8.4. Anatomie pathologique

Note: ICD-O = *morphology code of the International Classification of Diseases for Oncology*

Code ICD-O = 8020/3

Définition – synonyme

En anglais : *sinonasal undifferentiated carcinoma* d'où l'appellation « SNUC »

Eléments du diagnostic et diagnostics différentiels

Tumeur en plages ou lobules avec cellules de taille moyenne au cytoplasme bien défini et noyau nucléolé ; index mitotique élevé, nécrose, emboles vasculaires ; aucune différenciation épidermoïde ou glandulaire.

Importance de l'immunohistochimie et des analyses moléculaires pour le diagnostic :

Pour le diagnostic, il faut souligner l'importance d'un panel immunohistochimique complet et le cas échéant des analyses moléculaires.

Les marqueurs épithéliaux positifs (EMA, pancytokératines, CK8, CK7, CK19);

Les marqueurs neuro-endocrines peuvent être focalement exprimés.

Il faut souligner la nécessité d'inclure systématiquement les anticorps anti NUT, anticorps anti INI-1 (SMARCB1), anti BRG 1 (SMARCA4), et anti CD99 pour le diagnostic différentiel de toutes les tumeurs indifférenciées ou peu différenciées de la tête et du cou et principalement de siège nasosinusien (Agaimy 2017 - 2020).

Les marqueurs épithéliaux sont positifs et les marqueurs neuroendocrines peuvent être focalement exprimés.

Eliminer en premier lieu : mélanomes, lymphomes, rhabdomyosarcomes, sarcome d'Ewing y compris sa variante adamantinoma-like qui exprime les marqueurs épithéliaux (CD99 positif et EWSR1 transloqué).

Les diagnostics différentiels sont : toutes les tumeurs à cellules rondes du massif facial et les tumeurs épithéliales malignes avec anomalies génétiques caractérisées

- le neuroblastome olfactif
- le carcinome neuroendocrine peu différencié (synaptophysine, chromogranine positifs)
- le carcinome NUT (NUT positif)

- le carcinome SMARCB1 déficient (perte de INI1)
- le carcinome SMARCA4 déficient (perte de BRG1)
- l'Ewing de type adamantin (CD99 positif et EWSR1 transloqué)
- le carcinome nasosinusien multiphénotypique lié à l'HPV
- le carcinome épidermoïde peu différencié

Les tumeurs restant inclassées après élimination de ces diagnostics doivent être testées pour la mutation IDH2.

Le SNUC est un diagnostic d'élimination ce qui justifie que ces tumeurs d'aspect indifférencié, peu différencié ou "à cellules rondes" doivent bénéficier systématiquement d'une relecture par des anatomopathologistes qui ont une expertise en pathologie ORL.

R71 : Il s'agit d'un diagnostic d'élimination nécessitant une exploration phénotypique approfondie. Une relecture par un anatomopathologiste expert est recommandée **(Accord fort)**.

8.5. Classification TNM

Il existe différentes classifications tumorales ayant pour but de regrouper des lésions en fonction de leur pronostic, selon la localisation et l'envahissement local.

Classification TNM de l'UICC 8ème édition pour les carcinomes de l'ethmoïde et des fosses nasales	
T1	Limité à un site sinusien ou aux cellules ethmoïdales, avec ou sans lyse osseuse
T2	Limité à un site naso-ethmoïdal voisin, avec ou sans lyse osseuse
T3	Étendu à la lame papyracée, au plancher de l'orbite, au sinus maxillaire, au palais ou à la lame criblée
T4a	Étendu à l'orbite antérieur, à l'étage antérieur de la base du crâne (extension minime), au sinus frontal ou sphénoïde, à l'apophyse ptérygoïde ou à la peau.
4b	Étendu au toit de l'orbite, à la méninge ou à l'encéphale, à l'étage moyen de la base du crâne, au clivus, au naso-pharynx, aux nerfs crâniens (autres que le V_2).

Classification TNM de l'UICC 8ème édition pour les carcinomes du sinus maxillaire	
T1	Tumeur limitée à la muqueuse, sans érosion osseuse
T2	Tumeur avec ostéolyse pouvant intéresser le palais osseux, méat nasal médian
T3	Tumeur étendue à la paroi postérieure du sinus maxillaire, tissus sous-cutanés, plancher ou paroi interne de l'orbite, fosse ptérygoïde, sinus ethmoïdal
T4a	Tumeur étendue à la cavité orbitaire antérieure, peau de la joue, apophyses ptérygoïdes, fosse infra-temporale, lame criblée, sinus sphénoïdal/frontal
T4b	Tumeur étendue au toit de l'orbite, dure-mère, cerveau, étage moyen de la base du crâne, nerfs crâniens autres que V_2, nasopharynx, clivus

8.6. Facteurs pronostiques

8.6.1 Facteurs liés à la clinique

Pour Chambers et al, le sexe, l'origine ethnique et l'âge n'étaient pas des facteurs pronostiques sauf au-delà de 70 ans (Chambers 2015). Pour Khan et al. aucun des 3 paramètres n'étaient un facteur pronostique (Khan 2017). A l'inverse Kuo et al. retrouvaient l'âge comme facteurs pronostique (Kuo 2017).

En analyse univariée, la présence d'un envahissement méningée ou orbitaire étaient un facteur de mauvais pronostic (Al Mamgani 2013). Ce résultat n'était pas retrouvé en analyse multivariée.

Gamez et al retrouvaient pour 40 patients après presque 7 ans de suivi 12,5% de récidives locales, 2,5% de récidives ganglionnaires et 25% de métastases à distances. (Gamez 2017).

Le délai moyen de récidive est entre 10 et 16 mois toutes localisations confondues et le délai moyen de décès après diagnostic de la récidive était de 10 mois (Lin 2010, Lopez 2015).

8.6.2 Facteurs liés à l'histologie : caractère indifférencié

Le caractère indifférencié avec signes d'agressivité : index mitotique élevé, nécrose, emboles intravasculaires sont des facteurs histologiques de mauvais pronostic.

Des études ont rapporté une hyperexpression de la protéine p16, mais non liée à la présence d'HPV (Wadsworth 2011). Gray et al à partir d'une série de 19 patients retrouvaient que les patients p16+ avaient une amélioration significative de la survie globale 61,9% (95%IC, 21,6–86,1) contre 0% chez les

patients p16- (log-rank p=0,048). Il y avait également une tendance non significative à l'amélioration de la survie sans récidive chez les patients p16+.
L'évaluation de la survie en fonction du statut HPV retrouvait une tendance à une amélioration de la survie globale à 5 ans chez les patients positifs à 5 ans HPV+ : 55,7% (IC à 95%, 15,2 à 83,4) *versus* 27,8% (IC à 95%, 1,1 à 69,5) chez les patients HPV-. Il n'y avait pas de différence significative dans la survie sans récidive (Gray 2015).
Il a également été retrouvé une surexpression de c-kit, mais sans mutations activatrices ni amplification génique (Chernock 2009).

8.6.3 Facteurs liés au stade TNM

Al-Mamgani et al retrouvaient en analyse multivariée que le stade T et un traitement multimodal étaient corrélés avec le contrôle local de la maladie : un stade élevé et l'utilisation de deux plutôt que trois modalités thérapeutiques étaient associés à un moins bon pronostic (Al Mamgani 2013).
Kuo et al, retrouvaient comme facteurs pronostiques significatifs le stade T (p= 0,001), le stade N (p=0,001) et le protocole de traitement en faveur d'un traitement multimodal (p=0,007) (Kuo 2017). Ces résultats sur le stade T, ont été confirmés par Lehrich et al. qui retrouvaient aussi le stade M et les extensions aux sinus frontaux et sphénoïdaux comme facteurs de mauvais pronostic (Lehrich 2020).
Workman et al ont retrouvé le statut N+ au moment du diagnostic comme facteur de mauvais pronostique (HR 4,47 (1,04 – 19,20) p=0,04) (Workman 2018).
Khan et al retrouvaient 18% de métastases à distance lors du diagnostic initial. Il existait une différence de survie à 5 ans entre les patients M+ au moment du diagnostic : 18,6%, *versus* 45,6% pour les patients M- (p <0,0001) (Khan 2017).

8.6.4 Facteurs liés au traitement (résultats) et stratégie thérapeutique

Dans les études de faibles effectifs et les méta-analyses, les protocoles multimodaux sont privilégiés et le protocole le plus fréquemment utilisé était la chirurgie suivie d'une radio-chimiothérapie post-opératoire (Tableau 24). Sur une population de 460 patients issue de la base de données américaines, 169 patients ont été traités avec chirurgie suivie d'une chimioradiothérapie adjuvante et 146 patients ont été traités par chimioradiothérapie concomittante exclusive (Khan 2017). La chirurgie suivie d'une radiochimiothérapie concomittante améliorait la survie globale à 5 ans par rapport à la chimioradiothérapie concomittante exclusive (56% vs 42% p=0,007).

Tableau 24 : synthèse des différents protocoles thérapeutiques des SNUC et survies globale et spécifique à 5 ans.

	Mourad 2012	Al-Mamgani 2012	Workman 2016	Christopherson 2014	Gamez 2017	Kuo 2017
Nb de patients	18	21	27	23	40	435
% chirurgie	83	67	85	64	82	55
% radiothérapie	83	100	96	100	100	75
% chimiothérapie	83	76	96	70	68	73
Suivi moyen (mois)	26	54	n.d.	36	122	n.d.
Survie sans récidive à 5 ans	**50% (à 4 ans)**	**64%**	**46%**	**42%**	**39%**	n.d.
Survie globale à 5 ans	**48% (à 4 ans)**	**74%**	**50%**	**32%**	**44%**	**44%**

n.d. = non disponible

L'analyse de la série de 40 SNUC de la Mayo Clinic était en faveur d'une amélioration de la survie globale à 5 ans chez les patients ayant reçu un traitement trimodal (Gamez 2017).

Dans une méta-analyse de 2017 regroupant 19 études incluant 232 patients, les HR ajustés pour les patients traités par chirurgie+radiothérapie était de 3,97 (IC à 95% 1,27–12,42, p = 0,018) par rapport à radiothérapie seule et de 3,92 (IC à 95% 1,19-12,92, p = 0,025) par rapport à la chirurgie seule. Les patients traités avec la chimioradiothérapie concomittante avaient une meilleure survie que les patients traités par radiothérapie seule ou chirurgie seule (aHR 2,55, IC 95% 1,12-5,80, p=0,037). Il n'y avait pas de différence statistique entre chirurgie+radiothérapie et chimioradiothérapie concomittante exclusive.

La combinaison chirurgie + chimioradiothérapie concomittante n'était pas supérieure aux traitements bimodaux (Morand 2017).

Dans une étude incluant 490 SNUC, la survie spécifique à 5 ans pour la chirurgie seule, la radiothérapie seule, la chirurgie+radiothérapie adjuvante, la radiothérapie + chimiothérapie concomittante et la chirurgie+radiochimiothérapie concomittante était respectivement de 16 – 18 – 55 – 40 et 40% (Van der Laan 2016).

Kuo et al retrouvaient à partir d'une cohorte de 435 patients, que la chirurgie suivie d'une CRT adjuvante était associée à une amélioration de la survie globale par rapport à toutes les autres modalités de traitement sauf la CRT exclusive. En comparaison de la chirurgie suivie de CRT adjuvante, il y avait des HRs significativement moins bons pour la chirurgie suivie de RT (HR = 2,71, IC à 95% = 1,43- 5,15, P = 0,002), la RT (HR = 3,01, IC à 95% = 1,13-7,99, P = 0,027) et la chirurgie exclusive (HR = 2,15, IC à 95% = 1,12-4,14, P = .021). Par contre, le HR n'était pas significativement différent par rapport au protocole de CRT exclusive 1,24 (IC à 95% = 0,779-1,97, p = 0,364) (Kuo 2017).

Dans 2 méta-analyses de Xu et al. et Reiersen et al., il n'existait pas de différence statistique en termes de survie entre les patients ayant eu une chirurgie d'exérèse suivie d'une radiothérapie post-opératoire et ceux ayant eu un traitement par radio-chimiothérapie concomitante exclusive (Xu 2013, Reiersen 2012).

R73 : Un protocole curatif avec 2 ou 3 modalités thérapeutique est recommandé pour le traitement d'un SNUC (grade A) **(Accord fort)**.

Place de la chirurgie

Le bénéfice de la chirurgie semble surtout porter sur le contrôle local. Chen et al ont montré à partir de 19 cas, que le taux de contrôle local était nettement supérieur dans les chirurgies microscopiquement complètes (R0 ou R1) comparées aux chirurgies incomplètes (R2), avec respectivement 74% et 24% de contrôle local à 5ans, (tous les patients ayant eu une radiothérapie post-opératoire). Les conclusions étaient identiques pour Khan et al à partir d'une cohorte de 460 patients quelles que soient les modalités de traitement (Khan 2017). Il existait une différence de survie significative tous stades confondus entre les patients traités par chirurgie suivie de chimioradiothérapie concomittante versus chimioradiothérapie exclusive mais cette différence disparaissait pour les stades avancés T3 et T4.

Place et modalités de la chimiothérapie

Il existait dans la cohorte REFCOR montraient une baisse significative du taux de récidive chez les patients ayant bénéficiés d'une chimiothérapie néoadjuvante, avec un taux de survie sans récidive à 2 ans de 92%, contre 46% chez les patients ayant eu une chirurgie sans chimiothérapie d'induction, et 25% chez les patients n'ayant eu aucune chimiothérapie pré et post-opératoire (de Bonnecaze 2018).

Pour les cancers localement avancés des VADS, Blanchard et al ont montré dans une méta-analyse de 1772 patients la supériorité de l'association Taxane-cisplatine-5FU (TPF) sur l'association cisplatine-5FU pour la chimiothérapie d'induction (Blanchard 2013). Dans la cohorte REFCOR, 14 patients pris en charge pour un SNUC ont bénéficié d'une chimiothérapie d'induction, dont 7 ont eu du TPF avec une bonne réponse (de Bonnecaze 2018). Ce protocole a été utilisé par London et al avec une réponse complète pour 19 patients lorsqu'il était suivi de CRT adjuvante mais avec un suivi moyen court de 17 mois et une étude rétrospective non comparative (London 2020).
L'étude de Rischin et al. montrait des taux de réponses encourageants avec l'association CDDP-5FU.
Amit et al. ont évalué l'impact de la chimiothérapie d'induction dans une cohorte de 137 patients porteurs d'un SNUC jamais traité. Sur 137 patients, 95 ont reçu la chimiothérapie d'induction. La chimiothérapie combinait Cisplatine + Etoposide ou Cisplatine + Docetaxel avec un nombre moyen de 3 cures. Sur 137 patients, 95 patients ont reçu la chimiothérapie d'induction. Le taux de survie spécifique à 5 ans de toute la cohorte était de 59% (IC à 95%, 53% à 66%). Chez les patients avec une réponse partielle ou complète à la chimiothérapie d'induction, la survie spécifique à 5 ans étaient de 81% (IC à 95%, 69% à 88%) si elle était suivie d'une chimioradiothérapie concomitante (CRT), de 54% (IC 95%, 44% à 61%) si elle était suivie d'une chirurgie+radiothérapie postopératoire ou CRT (log-rank P = .001). Chez les patients qui n'ont pas présenté de réponse partielle, la survie spécifique à 5 ans étaient de 0% (IC à 95%, 0% à 4%) lorsqu'elle était suivie d'une CRT concomitante. Dans ce cas la survie spécifique était de 39% (IC à 95%, 30% à 46%) si la chimiothérapie d'induction était suivie d'une chirurgie+ radiothérapie ou CRT (HR ajusté 5,68 [IC à 95%, 2,89 à 9,36]). Il existait une supériorité en termes de survie sans récidive locale, régionale et à distance lorsqu'il y avait une chimiothérapie d'induction. (Amit 2019).
A l'inverse Lehrich et al à partir de la base de données nationales américaine ne retrouvaient pas en analyse uni et multivariée de bénéfice de la chimiothérapie d'induction (70 patients sur 440) quelle que soient les modalités thérapeutiques adjuvantes : radiothérapie sans chirurgie, chirurgie+radiothérapie ou chirurgie seule adjuvante (Lehrich 2020).
Il est difficile d'affirmer la supériorité de l'un ou l'autre des protocoles.
En pratique, en situation néoadjuvante, on propose un protocole à base soit de sels de platine soit sel de platine (cisplatine de préférence) et étoposide, soit de sels de platine (cisplatine de préférence), docetaxel et 5 Fluorouracile.

En situation de récidive loco-régionale et /ou métastatique, le traitement repose sur les mêmes cytotoxiques en monothérapie ou en association en fonction du délai de rechute, de l'état général, des comorbidités. Les anthracyclines, les alkylants et le methotrexate font aussi partie des options thérapeutiques.

R76 : Un protocole avec plusieurs molécules incluant des sels de platines est habituellement utilisé pour le traitement néodjuvant des SNUC (grade C) **(Accord relatif)**.

R74 : Pour les stades T1 et T2, le protocole thérapeutique associant chirurgie suivie d'une radiochimiothérapie concomittante post-opératoire est le traitement de référence des SNUC (Grade C) **(Accord fort)**.

R75 : Pour les stades T3 et T4, il est recommandé de proposer une chimiothérapie d'induction si l'état général du patient le permet (Grade C) **(Accord relatif)**.

R77 : Pour les stades T3 et T4, une réévaluation après 2 à 3 cycles de chimiothérapie d'induction doit être réalisée et rediscutée en RCP **(Accord relatif)**.

R78 : En cas de bonne réponse à la chimiothérapie d'induction, il est recommandé de discuter en RCP un protocole de radiochimiothérapie concomittante **(Accord relatif)**.

R79 : En cas de stabilité ou de mauvaise réponse à la chimiothérapie d'induction, il est recommandé de discuter en RCP un traitement chirurgical suivi de radiochimiothérapie concomittante **(Accord relatif)**.

Modalités et place de la radiothérapie

La radiothérapie est incontournable dans le traitement des SNUC.
Dans la littérature les doses varient de 59 à 72 Gy (Lopez 2015, Gamez 2017, London 2020)
La cohorte REFCOR a permis de montrer que la radiothérapie en modulation d'intensité offrait une meilleure survie globale et une meilleure survie sans récidive que la radiothérapie conventionnelle (de Bonnecaze 2018). La survie globale à 3 ans était respectivement de 73% et 38%, et la survie sans récidive à 2 ans était respectivement de 80% et 43%.

Ces résultats étaient confortés par Al-Mamgani (Al Mamgani 2013) qui montraient la supériorité significative de l'IMRT sur la radiothérapie conventionnelle, en termes de contrôle local avec respectivement 77% et 38%, ainsi qu'en termes d'effets secondaires, avec respectivement 86% et 14% de préservation de la vision. Pour Gamez et al., l'utilisation de l'IMRT et une dose > à 60 Gy améliorait de manière significative la survie globale (Gamez 2017).

Prise en charge ganglionnaire

Pour les patients N0, sans traitement prophylactique le taux de récidive ganglionnaire est élevé variant de 18 à 50 % (Al-Mamgani 2013, Rischin 2004). Al-Mamgani et al et Chen et al retrouvaient également un taux de contrôle proche de 100% chez les patients N0 irradiés de façon prophylactique (Chen 2008, Al Mamgani 2013).

Lopes et al ne retrouvaient pas de récidive ganglionnaire chez les patients N0 ayant subis une irradiation cervicale prophylactique (10/10) après une suivi moyen de 39 mois (Lopes 2015).

Dans la cohorte REFCOR, 27 patients étaient N0 au diagnostic. Les données concernant le traitement ganglionnaire n'étaient exploitables que pour 17 d'entre eux. Parmi ces 17 patients N0, seulement 6 patients ont bénéficié d'un traitement cervical prophylactique (5 par radiothérapie et 1 par curage cervical), soit 35%. Aucun n'a présenté de récidive ganglionnaire (de Bonnecaze 2018).

Dans une revue systématique avec méta-analyse incluant 12 études et 255 patients, Faisal et al retrouvaient un taux de récidive ganglionnaire de 3,7 % chez les patients ayant bénéficié d'une prise en charge ganglionnaire initiale contre 26,4 % chez les patients n'ayant pas reçu de traitement prophylactique cervical (odds ratio 0.20; 95% IC 0.08-0.49; P = .0004) (Faisal 2020).

Chez les patients N+ au moment du diagnostic, les prises en charges dans la littérature sont très hétérogènes mais le traitement des aires ganglionnaires est systématique avec une radiothérapie cervicale ou un curage cervical si une chirurgie tumorale est envisagée.

R80 : Il n'est pas recommandé de proposer un curage cervical chez les patients N0 porteur d'un SNUC **(Accord relatif).**

R81 : Il est recommandé de faire une irradiation prophylactique des aires ganglionnaires cervicales chez les patients N0, pour augmenter le contrôle régional de la maladie, et potentiellement la survie (grade C) **(Accord relatif)**.

R82 : Chez les patients N+ au moment du diagnostic, un traitement des aires ganglionnaires est systématique avec une radiothérapie cervicale ou un curage cervical si une chirurgie tumorale est envisagée (grade C) **(Accord fort)**.

8.7 Suivi

R83 : Il est recommandé après traitement d'un SNUC de suivre les patients pendant une durée d'au moins 5 ans : 4 fois/an les deux premières années, 3 fois/an la troisième année puis 2 fois/an jusqu'à la cinquième année. Au-delà, un suivi prolongé peut être proposé au cas par cas. (Avis d'expert) **(Accord fort)**.

R84 : Les modalités du suivi post-traitement d'un SNUC devraient comprendre systématiquement un examen clinique ORL et une nasofibroscopie. Une IRM naso-sinusienne et cérébrale et une imagerie corps entier (TEP-scanner au 18-FDG ou une TDM cervico-thoraco-abdomino-pelvienne) devraient être réalisées régulièrement **(Accord relatif)**.

Références :

Agaimy A, Jain D, Uddin N, Rooper LM and Bishop JA. SMARCA4-deficient Sinonasal Carcinoma.A Series of 10 Cases Expanding the Genetic Spectrum of SWI/SNF-driven Sinonasal Malignancies. Am J Surg Pathol 2020;44:703–710

Agaimy A, Hartmann A, Antonescu CR, Chiosea SI, El-Mofty SK, Geddert H, Iro H, Lewis JS Jr, Märkl B, Mills SE, Riener MO, Robertson T, Sandison A, Semrau S, Simpson RH, Stelow E, Westra WH, Bishop JA.SMARCB1 (INI-1)-deficient Sinonasal Carcinoma: A Series of 39 Cases Expanding the Morphologic and Clinicopathologic Spectrum of a Recently Described Entity. Am J Surg Pathol. 2017; 41:458-471.

Al-Mamgani A, van Rooij P, Mehilal R, Tans L, Levendag PC. Combined-modality treatment improved outcome in sinonasal undifferentiated carcinoma: single-institutional experience of 21 patients and review of the literature. Eur Arch Otorhinolaryngol. 2013 Jan;270(1):293-9. doi: 10.1007/s00405-012-2008-5.

Amit M, Abdelmeguid AS, Watcherporn T, Takahashi H, Tam S, Bell D, Ferrarotto R, Glisson B, Kupferman ME, Roberts DB, Su SY, Raza SM, DeMonte F, Hanna EY. Induction Chemotherapy Response as a Guide for Treatment Optimization in Sinonasal Undifferentiated Carcinoma. J Clin Oncol. 2019 Feb 20;37(6):504-512. doi: 10.1200/JCO.18.00353.

Bhasker S, Mallick S, Benson R, Bhanuprasad V, Sharma A, Thakar A. A multimodality approach to sinonasal undifferentiated carcinoma: a single institute experience. J Laryngol Otol. 2017 Jan;131(1):19-25. doi:10.1017/S0022215116009543.

Blanchard P, Bourhis J, Lacas B. Taxane-Cisplatin-Fluorouracil as Induction Chemotherapy in Locally Advanced Head and Neck Cancers: An Individual Patient Data Meta-Analysis of the Meta-Analysis of Chemotherapy in Head and Neck Cancer Group. *Journal of Clinical Oncology: Official Journal of the American Society of Clinical Oncology*, 31 (2013), 2854–60

Chambers KJ, Lehmann AE, Remenschneider A, Dedmon M, Meier J, Gray ST, Lin DT. Incidence and survival patterns of sinonasal undifferentiated carcinoma in the United States. J Neurol Surg B Skull Base. 2015 Mar;76(2):94-100. doi:10.1055/s-0034-1390016.

Chen AM, Daly ME, El-Sayed I, Garcia J, Lee NY, Bucci MK, Kaplan MJ. Patterns of failure after combined-modality approaches incorporating radiotherapy for sinonasal undifferentiated carcinoma of the head and neck. Int J Radiat Oncol Biol Phys. 2008 Feb 1;70(2):338-43.

Chernock RD, Perry A, Pfeifer JD, Holden JA, Lewis JS . Receptor tyrosine kinases in sinonasal undifferentiated carcinomas--evaluation for EGFR, c-KIT, and HER2/neu expression *Head Neck*. 2009 Jul; 31(7):919-27.

Christopherson K, Werning JW, Malyapa RS, Morris CG, Mendenhall WM. Radiotherapy for sinonasal undifferentiated carcinoma. Am J Otolaryngol. 2014;35(2):141-6. doi: 10.1016/j.amjoto.2013.10.001.

de Bonnecaze G, Verillaud B, Chaltiel L, Fierens S, Chapelier M, Rumeau C, Malard O, Gavid M, Dufour X, Righini C, Uro-Coste E, Rives M, Bach C, Baujat B, Janot F, de Gabory L, Vergez S. Clinical characteristics and prognostic factors of sinonasal undifferentiated carcinoma: a multicenter study. Int Forum Allergy Rhinol. 2018 Sep;8(9):1065-1072. doi: 10.1002/alr.22143.

Elkhatib AH, Soldatova L, Carrau RL, Hachem RA, Ditzel L, Campbell R, Prevedello DM, Prevedello L, Filho LF, Campbell RG. Role of ¹⁸ F-FDG PET/CT differentiating olfactory neuroblastoma from sinonasal undifferentiated carcinoma. Laryngoscope. 2017 Feb;127(2):321-324. doi: 10.1002/lary.26194.

Faisal M, Seemann R, Lill C, Hamzavi S, Wutzl A, Erovic BM, Janik S. Elective neck treatment in sinonasal undifferentiated carcinoma: Systematic review and meta-analysis. Head Neck. 2020 May;42(5):1057-1066.

Gamez ME, Lal D, Halyard MY, Wong WW, Vargas C, Ma D, Ko SJ, Foote RL, Patel SH. Outcomes and patterns of failure for sinonasal undifferentiated carcinoma (SNUC): The Mayo Clinic Experience. Head Neck. 2017 Sep;39(9):1819-1824. doi:10.1002/hed.24834.

Gray ST, Herr MW, Sethi RK, Diercks G, Lee L, Curry W, Chan A, Clark J, Holbrook EH, Rocco J, Sadow PM, Lin DT. Treatment outcomes and prognostic factors, including human papillomavirus, for sinonasal undifferentiated carcinoma: a retrospective review. Head Neck. 2015 Mar;37(3):366-74. doi:10.1002/hed.23606.

Khan MN, Konuthula N, Parasher A, Genden EM, Miles BA, Govindaraj S, Iloreta AM. Treatment modalities in sinonasal undifferentiated carcinoma: an analysis from the national cancer database. Int Forum Allergy Rhinol. 2017;7(2):205-210. doi: 10.1002/alr.21861.

Kuo P, Manes RP, Schwam ZG, Judson BL. Survival Outcomes for Combined Modality Therapy for Sinonasal Undifferentiated Carcinoma. Otolaryngol Head Neck Surg. 2017 Jan;156(1):132-136. doi: 10.1177/0194599816670146.

Lehrich BM, Goshtasbi K, Abiri A, Yasaka T, Sahyouni R, Papagiannopoulos P, Tajudeen BA, Kuan EC. Impact of induction chemotherapy and socioeconomics on sinonasal undifferentiated carcinoma survival. Int Forum Allergy Rhinol. 2020;10(5):679-688. doi: 10.1002/alr.22536.

Lin EM, Sparano A, Spalding A, Eisbruch A, Worden FP, Heth J, Sullivan SE, Thompson BG, Marentette LJ. Sinonasal undifferentiated carcinoma: a 13-year experience at a single institution. Skull Base. 2010 Mar;20(2):61-7. doi:10.1055/s-0029-1236165.

Lopategui JR, Gaffey MJ, H F Frierson Jr, J K Chan, S E Mills, K L Chang, Y Y Chen, L M Weiss. Detection of Epstein-Barr viral RNA in sinonasal undifferentiated carcinoma from Western and Asian patients. Am J Surg Pathol. 1994;18(4):391-8.

London NR Jr, Mohyeldin A, Daoud G, Gamez ME, Blakaj D, Bonomi M, Prevedello DM, Carrau RL. Sinonasal undifferentiated carcinoma: Institutional trend toward induction chemotherapy followed by definitive chemoradiation. Head Neck. 2020;42(11):3197-3205. doi: 10.1002/hed.26357.

Lopez F, Suárez V, Vivanco B, Suárez C, Llorente JL. Current management of sinonasal undifferentiated carcinoma. Rhinology. 2015 Sep;53(3):212-20. doi:10.4193/Rhin14.054

Morand GB, Anderegg N, Vital D, Ikenberg K, Huber GF, Soyka MB, Egger M, Holzmann D. Outcome by treatment modality in sinonasal undifferentiated carcinoma (SNUC): A case-series, systematic review and meta-analysis. Oral Oncol. 2017 Dec;75:28-34. doi: 10.1016/j.oraloncology.2017.10.008.

Mourad WF, Hauerstock D, Shourbaji RA, Hu KS, Culliney B, Li Z, Jacobson A, Tran T, Manolidis S, Schantz S, Urken M, Persky M, Harrison LB. Trimodality management of sinonasal undifferentiated carcinoma and review of the literature. Am J Clin Oncol. 2013 Dec;36(6):584-8. doi: 10.1097/COC.0b013e31825eb3a5.

Ozturk K, Gencturk M, Caicedo-Granados E, Li F, Cayci Z. Utility of FDG PET/CT in the Characterization of Sinonasal Neoplasms: Analysis of Standardized Uptake Value Parameters. AJR Am J Roentgenol. 2018 Dec;211(6):1354-1360. doi: 10.2214/AJR.18.19501.

Reiersen DA, Pahilan ME, Devaiah AK. Meta-Analysis of Treatment Outcomes for Sinonasal Undifferentiated Carcinoma. *Otolaryngol Head Neck Surg.* 2012 Jul;147(1):7-14.

Riobello C, López-Hernández A, Cabal VN, García-Marín R, Suárez-Fernández L, Sánchez-Fernández P, Vivanco B, Blanco V, López F, Franchi A, Llorente JL, and Hermsen MA. IDH2 Mutation Analysis in Undifferentiated and Poorly Differentiated Sinonasal Carcinomas for Diagnosis and Clinical Management.Am J Surg Pathol 2020;44:396–405

Rischin D, Porceddu S, Peters L, Martin J, Corry J, Weih L. Promising results with hemoradiation in patients with sinonasal undifferentiated carcinoma. *Head and neck* 2004 May;26(5):435-41**.**

Shinokuma A, Hirakawa N, Tamiya S, Oda Y, Komiyama S, Tsuneyoshi M. .Evaluation of Epstein-Barr virus infection in sinonasal small round cell tumors. J Cancer Res Clin Oncol. 2000 Jan;126(1):12-8.

Takahashi Y, Gleber-Netto FO, Bell D, Roberts D, Xie TX, Abdelmeguid AS, Pickering C, Myers JN, Hanna EY. Identification of markers predictive for response to induction chemotherapy in patients with sinonasal undifferentiated carcinoma. Oral Oncol. 2019;97:56-61. doi:10.1016/j.oraloncology.2019.07.028.

Takahashi Y, Lee J, Pickering C, Bell D, Jiffar TW, Myers JN, Hanna EY, Kupferman ME. Human epidermal growth factor receptor 2/neu as a novel therapeutic target in sinonasal undifferentiated carcinoma. Head Neck. 2016;38 Suppl 1(Suppl 1):E1926-34. doi: 10.1002/hed.24350.

Van der Laan TP, Iepsma R, Witjes MJ, van der Laan BF, Plaat BE, Halmos GB. Meta-analysis of 701 published cases of sinonasal neuroendocrine carcinoma: The importance of differentiation grade in determining treatment strategy. Oral Oncol. 2016 Dec;63:1-9. doi: 0.1016/j.oraloncology.2016.10.002.

Wadsworth B, Bumpous JM, Martin AW, Nowacki MR, Jenson AB, Farghaly H. Expression of p16 in sinonasal undifferentiated carcinoma (SNUC) without associated human papillomavirus (HPV) Head Neck Pathol. 2011 Dec;5(4):349-54.

Workman AD, Brody RM, Kuan EC, Baranov E, Brooks SG, Alonso-Basanta M, Newman JG, Rassekh CH, Chalian AA, Chiu AG, Weinstein GS, Feldman MD, Adappa ND, O'Malley BW Jr, Palmer JN. Sinonasal Undifferentiated Carcinoma: A 15-Year Single Institution Experience. J Neurol Surg B Skull Base. 2019 Feb;80(1):88-95. doi: 10.1055/s-0038-1668537.

Xu CC, Dziegielewski PT, McGaw WT, Seikaly H. Sinonasal undifferentiated carcinoma (SNUC): the Alberta experience and literature review. J Otolaryngol Head Neck Surg. 2013 Jan 31;42(1):2. doi: 10.1186/1916-0216-42-2.

5. Annexes

Annexe 1.

Déroulement des différentes phases de la conférence de consensus (d'après le guide «Bases méthodologiques pour l'élaboration de recommandations professionnelles par consensus formalisé», disponibles sur le site internet de la HAS à l'adresse « http://www.has-sante.fr»)

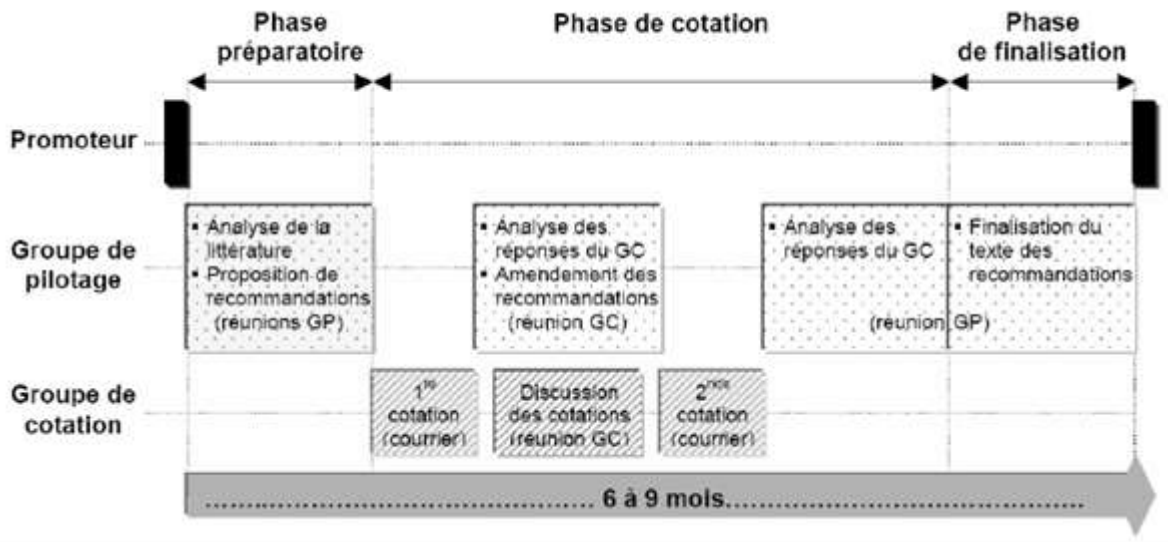

NB : dans la cadre du présent travail, les différentes réunions et envois de texte ont eu lieu par conférences téléphoniques et courriels.

Annexe 2

NIVEAU DE PREUVE SCIENTIFIQUE FOURNI PAR LA LITTERATURE	GRADE DES RECOMMANDATIONS
Niveau 1 - Essais comparatifs randomisés de forte puissance - Méta-analyse d'essais comparatifs randomisés - Analyse de décision basée sur des études bien menées	**A** Preuve scientifique établie
Niveau 2 - Essais comparatifs randomisés de faible puissance - Études comparatives non randomisées bien menées - Études de cohorte	**B** Présomption scientifique
Niveau 3 - Études cas-témoin	**C**
Niveau 4 - Études comparatives comportant des biais importants - Études rétrospectives - Séries de cas - Études épidémiologiques descriptives (transversale, longitudinale)	Faible niveau de preuve scientifique