

RECOMMANDATION POUR LA PRATIQUE CLINIQUE

Laryngomalacie de l'enfant

4 octobre 2011



PARTICIPANTS

Promoteur :

Société Française d'Oto-Rhino-Laryngologie
et de Chirurgie de la Face et du Cou
représentée par l'**AFOP**

RÉDACTEURS

Président :

Pr Michel MONDAIN, ORL & CCF, MONTPELLIER

Dr Guillaume AUBERTIN, Pneumologue Pédiatrique, PARIS

Dr Sonia AYARI-KHALFALLAH, ORL & CCF, BRON

Dr Henri GIRSCHIG, ORL & CCF, SAINT MARTIN BOULOGNE

Pr Thierry VAN DEN ABEELE, ORL & CCF Pédiatrique, PARIS

LECTEURS

Dr Rémy ASSATHIANY, Pédiatre, ISSY LES MOULINEAUX

Dr Pierre ATTAL, ORL & CCF, ISRAEL

Dr Gilles CAMBONIE, Pédiatre, MONTPELLIER

Dr Philippe CONTENCIN, ORL & CCF, PARIS CEDEX

Dr Isabelle de GAUDEMAR, ORL & CCF, PARIS

Pr Christian DEBRY, ORL & CCF, STRASBOURG

Dr Jérôme DELATTRE, ORL & CCF, MARSEILLE

Dr Edith DUPONT, Pédiatre, PARIS

Pr Christophe FAURE, Gastropédiatre, MONTREAL

Dr Pierre FAYOUX, ORL & CCF, LILLE

Dr Philippe FONTAINE, ORL & CCF, BRON

Dr Pierre FOUCAUD, Pédiatre, LE CHESNAY

Dr Sébastien FOURNIER FAVRE, Gastropédiatre, MONTPELLIER

Dr Bertrand GARDINI, ORL & CCF, TOULOUSE

Dr Jacques LANGUE, Pédiatre, ECULLY

Dr Gérard LANZ, Médecin généraliste, ARNAS

Pr Yves MANACH, ORL & CCF pédiatrique, PARIS

Dr Robin POUYAU, Pédiatre, BRON

Pr Cyril SCHWEITZER, Pneumologue, VANDOEUVRE

Dr Valérie SCHWEITZER, Pédiatre, LAUSANNE

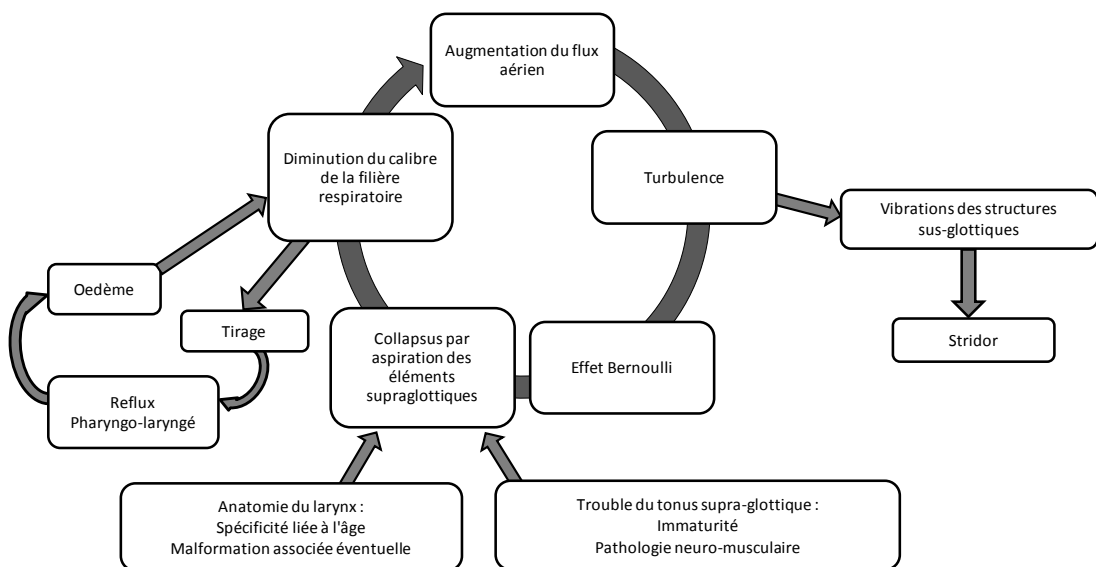
Pr Patrick TOUNIAN, Pédiatre, PARIS

1. Définition

C'est le collapsus à l'inspiration des structures supra-glottiques.

2. Mécanismes physiopathologiques de la laryngomalacie du nourrisson

Tous les nouveau-nés n'ont pas la même présentation anatomique laryngée, mais tous ont potentiellement des éléments supra-glottiques susceptibles de s'invaginer à l'inspiration. L'apparition de la symptomatologie résulte de la conjonction à des degrés variables de l'anatomie laryngée spécifique du nourrisson, d'un défaut du contrôle du tonus des structures supra-glottiques (qu'il s'agisse de mécanismes pathologiques d'ordre neurologique ou de simples variations physiologiques liées aux modifications du tonus durant le sommeil), d'un œdème muqueux et/ou d'une augmentation du débit aérien.



Physiopathologie de la laryngomalacie

3. Épidémiologie de la laryngomalacie du nourrisson

L'incidence de la laryngomalacie est inconnue. Elle est la cause la plus fréquente de stridor chez le nourrisson.

Les lésions associées de l'arbre respiratoire sont présentes dans 5 à 30 % des cas, plus souvent en cas de laryngomalacie sévère.

4. Présentation clinique de la laryngomalacie du nourrisson

La laryngomalacie se manifeste habituellement précocement, dès les dix premiers jours de vie. Elle est caractérisée par un stridor qui est un bruit inspiratoire de tonalité aigu, musical, vibrant, multiphasique. Une tonalité plus rauque du stridor ou une apparition plus tardive doit faire craindre une autre étiologie. Ce stridor est souvent aggravé par l'agitation, les pleurs, l'alimentation, la flexion de la colonne cervicale. Il est souvent amélioré par l'extension de la colonne cervicale, le décubitus ventral et la respiration calme. L'intensité du stridor est variable pendant le sommeil : elle augmente ou diminue selon les enfants. L'aggravation est habituelle au cours des premiers mois, suivie après l'âge d'un an d'une lente régression. Le stridor peut persister plusieurs années.

La majorité des formes de laryngomalacie sont mineures (80-90 %) et se manifestent par un stridor isolé et intermittent.

La fibroscopie pharyngo-laryngée doit être systématique, car d'autres affections laryngées nécessitant une prise en charge spécifique peuvent se présenter avec un tableau clinique similaire. Le diagnostic positif de la laryngomalacie nécessite un examen dynamique du larynx chez un enfant éveillé.

Dans la grande majorité des cas, celle-ci est faite en consultation, par voie nasale ou par voie buccale. Le jeûne n'est pas obligatoire. Le plan glottique n'est pas franchi. La présence d'un stridor lors de la fibroscopie est nécessaire pour valider le diagnostic. Les constatations endoscopiques habituelles sont la visualisation d'un collapsus inspiratoire

plus ou moins complet de la sus-glote concomitant au stridor avec des replis ary-épiglottiques courts et/ou une bascule antérieure des massifs aryénoïdiens et éventuellement des cartilages corniculés (cartilages accessoires ou sésamoïdes) et/ou une bascule postérieure de l'épiglotte qui peut être enroulée sur elle-même de façon tubulaire. Le collapsus peut gêner la visualisation du plan glottique. L'épiglotte en forme d'oméga n'est pas forcément pathologique.

Chez un enfant présentant un risque de malaise cardiorespiratoire, la fibroscopie doit être réalisée dans un environnement permettant une réanimation.

La fibroscopie doit éliminer un obstacle associé glottique ou sus-glottique. L'évaluation de la mobilité du plan glottique est indispensable.

L'endoscopie sous anesthésie générale ne doit pas être systématique. Il faut explorer la sous-glote et l'ensemble des voies respiratoire le plus souvent sous anesthésie générale en ventilation spontanée dans les situations suivantes :

- absence de laryngomalacie lors de l'examen fibroscopique pharyngo-laryngé,
- existence d'une laryngomalacie avec signes de gravité : la recherche d'une seconde lésion associée fait partie du bilan anatomique avant réalisation d'un éventuel geste chirurgical,
- discordance entre la gravité des symptômes et l'aspect fibroscopique,
- symptômes atypiques faisant évoquer un diastème laryngé (fausses routes au premier plan) ou une fistule œso-trachéale (fausses routes, ballonnement abdominal, pneumopathies associées...).

Aucune corrélation stricte n'a pu être établie entre un type particulier de laryngomalacie et la gravité de celle-ci. On peut cependant considérer qu'un collapsus laryngé complet sans visibilité du plan glottique est un signe péjoratif.

La radiographie standard n'a plus d'indication à l'heure de la fibroscopie.

L'interrogatoire précise la présence de signes de reflux gastro-œsophagien (régurgitations, vomissements, malaises...) et d'éventuels troubles de l'alimentation (micro-inhalations, prise alimentaire ralentie).

Si les troubles alimentaires sont au premier plan, une pathologie associée doit être recherchée. L'examen clinique pédiatrique complet est indispensable de façon à détecter d'éventuelles comorbidités associées : retard de développement, syndrome polymalformatif.

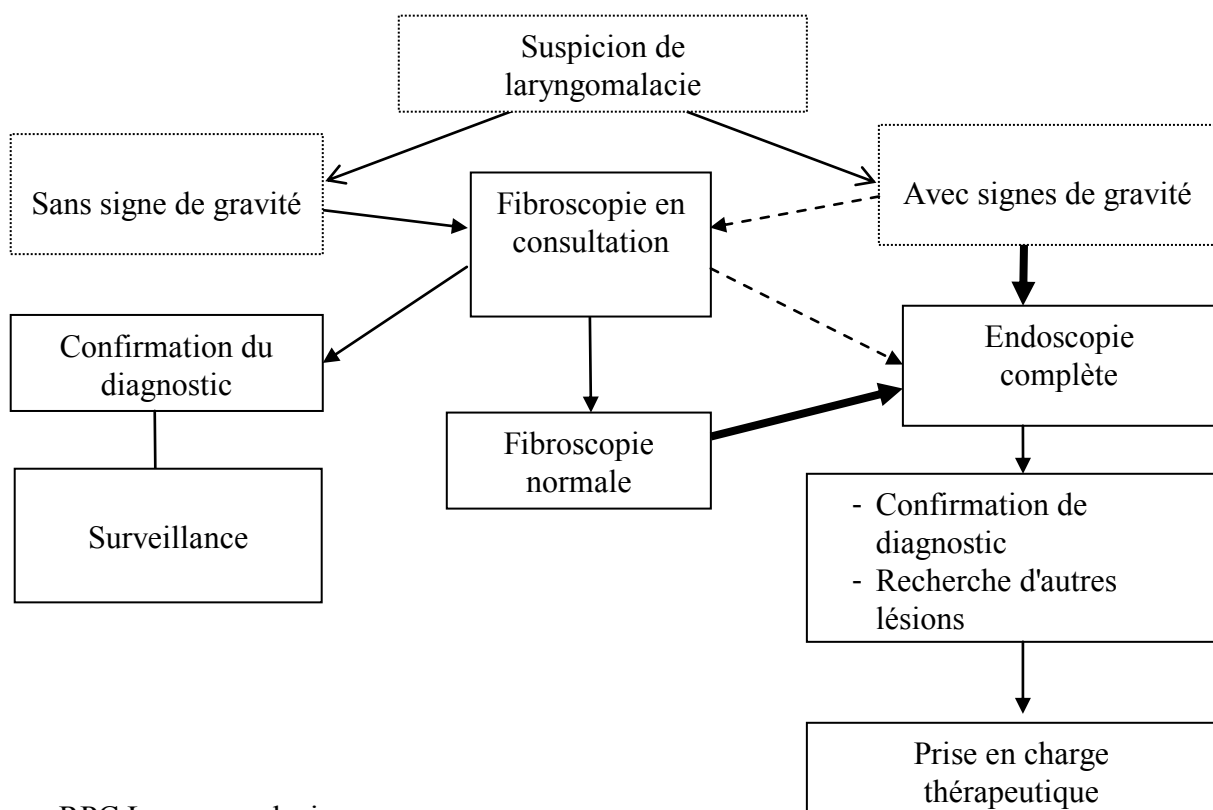
La gravité de la laryngomalacie est systématiquement appréciée.

Les signes de gravité, présents dans 10 à 20 % des cas, sont :

- un retard de la croissance pondérale (élément sans doute le plus contributif),
- une dyspnée avec tirage intercostal ou xyphoïdien permanent et important,
- des épisodes de détresse respiratoire,
- des apnées obstructives du sommeil,
- des épisodes de suffocation lors de l'alimentation ou une difficulté à la prise alimentaire.

Face à une laryngomalacie avec signes de gravité, les examens complémentaires sont discutés au cas par cas.

Dans les formes mineures, la surveillance sera réalisée par le pédiatre ou le médecin traitant : elle recherche l'apparition de signes de gravité.



5. Traitement de la laryngomalacie du nourrisson

5.1. Traitement médical et laryngomalacie

Il n'existe pas de consensus concernant la place du traitement du reflux gastro-œsophagien dans la laryngomalacie.

La fréquence et le rôle aggravant d'un reflux pharyngolaryngé incitent à traiter systématiquement le reflux dans les laryngomalacies sévères (niveau de preuve très faible).

5.2. Traitement chirurgical de la laryngomalacie

Mise à part la trachéotomie qui est restée pendant de nombreuses années le traitement chirurgical de référence des formes sévères de laryngomalacie, plusieurs techniques chirurgicales ont été proposées ayant évolué progressivement vers des traitements endoscopiques peu invasifs.

Le traitement chirurgical est donc proposé uniquement dans les formes de laryngomalacie sévères. La plupart des approches chirurgicales utilisées dans cette pathologie, appelées supra-glottoplasties, visent à réduire l'excès de tissus au niveau des structures supra-glottiques à l'origine du collapsus. La technique chirurgicale consiste habituellement en une section de replis ary-épiglottiques courts, éventuellement associée à une résection de l'excès muqueux sus-aryténoïdien. Les instruments chirurgicaux utilisés sont variables : micro-instruments froids (microciseaux), laser CO₂, laser Thulium, laser diode, microdébrideur. La littérature ne retrouve pas de différence entre les résultats. Ce geste ne peut être réalisé que dans une structure disposant d'une réanimation pédiatrique prête à accueillir l'enfant en cas de nécessité d'intubation. Un traitement anti-reflux péri-opératoire est recommandé (niveau de preuve faible).

Subjectivement, le traitement chirurgical de la laryngomalacie apporte une amélioration rapide et durable dans 70% à 100% des cas : réduction, voire disparition du stridor, amélioration des événements respiratoires. L'alimentation peut être difficile pendant la

phase postopératoire précoce (7 à 15 jours), puis se normalise avec une reprise de la croissance pondérale. La nasofibroskopie pratiquée en consultation 3 à 4 semaines après le geste chirurgical confirme la cicatrisation du larynx et la diminution du collapsus de l'étage supra-glottique. Certains effectuent une nasofibroskopie supplémentaire dès le 3^e ou 4^e jour postopératoire pour éliminer un début de sténose.

L'évaluation de l'efficacité devrait reposer sur des critères objectifs (niveau de preuve faible) tels que la croissance staturo-pondérale, la polysomnographie, l'échographie cardiaque en cas d'hypertension artérielle pulmonaire.

L'échec du traitement est plus fréquent en cas de pathologie associée (autres anomalies des voies respiratoires, pathologies neurologiques ou cardiaques). Un âge inférieur à 2 mois au moment de la chirurgie semble associé à une fréquence plus élevée de chirurgie de révision (niveau de preuve faible).

Les complications du traitement chirurgical de la laryngomalacie sont plutôt rares (moins de 10% des cas). En période péri-opératoire, un spasme ou un œdème laryngé peuvent nécessiter une intubation. En période postopératoire, les complications locales possibles sont : granulomes, hémorragie, brides cicatricielles pouvant réaliser une sténose supra-glottique, infection du lit opératoire, fausses routes transitoires. Les complications à distance sont essentiellement des infections respiratoires basses en rapport avec des fausses routes ou les complications liées à la décompensation de malformations associées.

5.3. Méthodes et indications de la VNI dans la laryngomalacie

La VNI est indiquée dans les laryngomalacies sévères compliquées de troubles respiratoires du sommeil (apnées, anomalies des échanges gazeux), d'une mauvaise prise pondérale, ou d'une hypertension artérielle pulmonaire. Elle trouve sa place lorsque le traitement chirurgical ne peut être proposé ou est inefficace (niveau de preuve faible).

6. Laryngomalacies atypiques : particularités cliniques et principes de traitement

6.1. Laryngomalacie d'apparition secondaire

Les laryngomalacies d'apparition secondaire sont rapportées de façon occasionnelle dans la littérature et peuvent survenir chez le grand enfant aussi bien que chez l'adulte. Elles ont été décrites dans le cadre d'accidents neurologiques ou de coma, ou induites par l'effort. Elles sont réversibles dans certains cas. Les traitements sont analogues à ceux proposés dans les laryngomalacies congénitales.

6.2. Pharyngo-laryngomalacie

En dehors des signes habituellement décrits au cours des laryngomalacies, les enfants porteurs d'une pharyngo-laryngomalacie présentent des difficultés respiratoires qui se majorent pendant le sommeil. Il s'y associe le plus souvent des difficultés alimentaires en rapport avec des troubles de la déglutition avec fausses routes et/ou des troubles de la coordination du réflexe de succion-déglutition. Un reflux gastro-œsophagien est fréquemment retrouvé. Ces pharyngo-laryngomalacies sont rarement isolées et s'inscrivent le plus souvent dans un contexte syndromique identifié ou non. L'anomalie neurologique la plus fréquente est une hypotonie axiale.

Dans le cas d'une pharyngomalacie, un collapsus inspiratoire des parois latérales du pharynx est observé en dehors de toute hypertrophie des amygdales. Il peut s'y associer une glossoptose. Au niveau du larynx, le collapsus de l'étage supra-glottique est lié à un aplatissement dans le sens antéro-postérieur avec bascule des aryténoïdes en avant et de l'épiglotte en arrière. Il n'existe pas d'excès muqueux de la margelle, ni de brièveté des replis ary-épiglottiques.

En cas de diagnostic d'une pharyngo-laryngomalacie, il est important de réaliser un bilan général à la recherche d'anomalies associées (IRM cérébrale, pHmétrie) et en fonction de l'orientation clinique, un bilan cardiologique, ophtalmologique, génétique. Pour apprécier la sévérité de la pharyngo-laryngomalacie, une PSG guidera le traitement si une ventilation non invasive est mise en place. La supra-glottoplastie est dans ces cas inefficace ou peu efficace. En cas d'échec de toutes ces techniques, la trachéotomie reste la seule alternative. L'évolution de la pharyngo-laryngomalacie est variable. Certaines formes en particulier isolées peuvent s'améliorer avec le temps.

7. Conclusion

La laryngomalacie est l'affection laryngée la plus fréquente du nourrisson.

L'épidémiologie n'est pas précisément connue.

Le diagnostic repose sur la fibroscopie. Elle permet d'éliminer en consultation les autres causes d'obstruction glottique ou supra-glottique.

Elle est le plus souvent bien tolérée et va évoluer favorablement dans la plupart des cas.

Dans 10% des cas, elle est mal tolérée et conduit à la réalisation d'une endoscopie complète suivie d'une prise en charge thérapeutique adaptée.

MÉTHODE

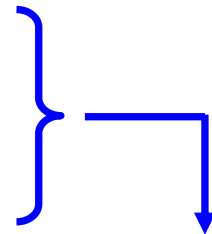
Critères pour attribuer un niveau de preuve :

1) La **qualité** des données, des études, de la documentation disponible est cotée selon :

- le schéma d'étude
- la qualité méthodologique
- cohérence
- le caractère direct de la relation.

Le **niveau de preuve** se répartit en principe entre :

- preuve élevée = étude très robuste
- preuve modérée = étude robuste ou peu biaisée
- preuve faible = étude peu robuste ou biaisée
- preuve très faible = toute autre observation



2) Ce niveau peut **baisser** si :

- Il existe une limitation sérieuse [-1] ou très sérieuse [-2] concernant la qualité des données
- Les données sont contradictoires [-1]
- Il existe une incertitude [-1] ou grande incertitude [-2] concernant le caractère direct des preuves examinées (*directness*)
- Les données sont imprécises ou trop éparses (*sparse data*) [-1]
- L'existence d'un biais est hautement probable [-1]

3) Ce niveau peut **monter** si :

- Il existe une association forte (RR>2) [+1] ou très forte (RR>5) [+1]
- Il existe un effet-dose manifeste [+1]
- Tous les facteurs de confusion plausibles sont pris en compte [+1]

Définition des niveaux de preuve :

- ✓ Niveau de preuve **élevé** : Il est très peu probable que des recherches complémentaires modifient la validité de notre appréciation de l'effet considéré.
- ✓ Niveau de preuve **modéré** : Il est probable que des recherches complémentaires puissent avoir un impact notable sur la valeur de notre appréciation de l'effet considéré et pourraient éventuellement modifier cette appréciation.
- ✓ Niveau de preuve **faible** : Il est très probable que des recherches complémentaires puissent avoir un impact notable sur la valeur de notre appréciation de l'effet considéré et pourraient probablement modifier cette appréciation.
- ✓ Niveau de preuve **très faible** :
Aucune appréciation de l'effet considéré n'est validée.

Formulation des Recommandations :

- ✓ La formulation des recommandations prendra en compte :
 - le **rapport bénéfice/risque** (faire apparaître explicitement le résultat de ce rapport à chaque fois que c'est possible)
 - le **niveau de preuve**
 - l'**applicabilité** de la recommandation dans un contexte donné
 - l'évaluation du **risque de base** dans la population considérée.

D'après : Oxman et al. Grading quality of evidence and strength of recommendations.

BMJ. 2004; 328: 1490-9

Traduction non validée donnée à titre informatif